Aus der patholog.-anatom. Anstalt der Universität Basel.
Vorsteher: Herr Prof. Dr. Eduard Kaufmann.

Die Hypernephrome der Niere

nebst Beiträgen zur Kasuistik.

Mit 8 Abbildungen auf Tafel I—IV.

Inaugural-Dissertation

zur

Erlangung der Doktorwürde

der

hohen medizinischen Fakultät der Universität Basel

vorgelegt von

Paul Grosheintz
prakt. Arzt.

Leipzig
Verlag von Georg Thieme
1907.

Aus der patholog.-anatom. Anstalt der Universität Basel.
Vorsteher: Herr Prof. Dr. Eduard Kaufmann.

Die Hypernephrome der Niere

nebst Beiträgen zur Kasuistik.

Mit 8 Abbildungen auf Tafel I—IV.

Inaugural-Dissertation

zur

Erlangung der Doktorwürde

der

hohen medizinischen Fakultät der Universität Basel

vorgelegt von

Paul Grosheintz
prakt. Arzt.

ACAD. LIBRARY BASEL

Leipzig
Verlag von Georg Thieme
1907.

Druck von C. Grumbach in Leipzig.

In der vorliegenden Arbeit sollen 4 Fälle jener eigenartigen Nierengeschwülste veröffentlicht werden, über deren Histogenese man so lange Zeit hindurch im Unklaren war. Die Gründe, weshalb diese Tumoren so lange der richtigen Erkenntnis verschlossen blieben, sind verschiedene. Zunächst ist es die grofse Variabilität der mikroskopischen Bilder, welche die Beurteilung sehr erschwerte. Deshalb ist es auch erklärlich, warum die einen Autoren diese Geschwülste als Karzinome, andere wieder als Sarkome, als Angiosarkome, Adenosarkome, Peritheliome usw. ansahen. Ferner war es der klinische Verlauf, insbesondere die Metastasenbildung und die Kachexie, welcher dazu verleitete, die Hypernephrome als epitheliale oder desmoidale Neubildungen malignen Charakters aufzufassen. Erschwert wurde die Erkenntnis aufserdem noch dadurch, dafs an den Nebennieren oder an versprengten Keimen derselben, wirkliche Karzinome und Sarkome vorkommen können. Jedoch die Tatsache, dafs mit dieser Geschwulstform nicht notwendigerweise die Bösartigkeit, weder in klinischem, noch in anatomischem Sinne verbunden sein mufs, liefs bald wieder neue Zweifel über ihr Wesen aufkommen.

Kaufmann gibt in seinem „Lehrbuch der speziellen pathologischen Anatomie“ folgende Beschreibung der Hypernephrome, d. h. der aus Keimversprengungen der Nebennieren hervorgehenden Nierengeschwülste: Struma lipomatodes aberrata renis (aberriertes, heterotopes Hypernephrom).

„P. Grawitz hat mit ersterem Namen gutartige Neubildungen der Niere bezeichnet, welche er als auf Wucherung eines versprengten, d. h. eines zur Zeit der embryonalen Entwicklung der

Niere von letzterer umschlossenen Nebennierenkeims beruhend erkannte. Zu empfehlen ist dafür die Bezeichnung typisches oder gutartiges, aberriertes Hypernephrom der Niere. Es sind meist kleine, selten kirsch- bis walnufsgrofse oder gröfsere, schwefelgelbe, rundliche oder rundlich-eckige, meist subkapsulär in der Rinde gelegene und mehr oder weniger sich heraushebende, scharf gegen die Umgebung abgesetzte Geschwülste, die oft noch durch eine deutliche fibröse Kapsel begrenzt werden und meist nur bei älteren Individuen zu stärkerer Ausbildung gelangen. Die gröfsern Knoten zeigen oft einen hyalin fibrösen Kern, von dem Verzweigungen ausgehen. Häufig ist die Ähnlichkeit mit der sog. Struma resp. dem Hypernephrom der Nebennieren grofs. Hier begegnen wir, wie bei den Nebennieren zuweilen auch der atypischen, malignen Varietät des Hyernephroms, die sich im allgemeinen, besonders auch in bezug auf den Durchbruch in Venen und Metastasierung, wie andere maligne Geschwülste der Niere verhält und sich oft erst in höherem Alter manifestiert. Die Grenze zwischen typischen und malignen Hypernephromen ist auch hier nicht sehr scharf.

Wohl mit Unrecht sind auch die meisten Sarkome bei Kindern für Grawitzsche Tumoren erklärt worden.

Mikroskopisch bestehen die typischen, gutartigen Hypernephrome, wie die Strumen der Nebenniere, aus einem zarten, fast nur aus Kapillaren bestehenden Stroma, das Zellzylinder und Zellgruppen enthält, deren grofse polygonale Zellen reichlich mit Fetttröpfchen gefüllt sein können. An Peritheliome erinnernde Bilder entstehen dadurch, dafs die den Kapillaren fast direkt aufsitzenden Zellen hier und da zu hohen Zylinderzellen werden können. Zuweilen lassen sich auch annähernd 2—3 Zonen, wie an der normalen Nebennierenrinde unterscheiden.

Hypernephrome sind meist sehr glykogenreich. Blutungen, Nekrosen und Erweichungen, welche rote und bräunliche Färbungen bedingen, kommen zuweilen hier und da vor.

Knotige Hyperplasien der Nebennieren sind die von Virchow, Struma suprarenalis, von andern Adenome, von Birch-Hirschfeld treffend Hypernephrome (und zwar hier typische genannten) knotigen Anschwellungen, die sich gegen das verdrängte Nachbarparenchym ziemlich scharf abgrenzen; sie sind von der Farbe der Rindenschichten (schwefelgelb, zitronengelb, grün oder bräunlich, oder braunrot, und können Kirschgröfse und mehr erreichen. Mikroskopisch bestehen sie aus Nebennierengewebe, meist von Zeichnung

der Rinde, oft mit starker Fetteinlagerung in den Zellen. Sie nehmen ihren Ursprung in der Rinde (typische, kortikale Hypernephrome) oder von den Zellen der Marksubstanz (typische, medullare Hypernephrome) und nehmen bei ihrem weiteren Wachstum die Anordnung der Zellstränge der Rinde an. Es kommen auch diffuse Hyperplasien vor (selten).

Man hat nun auch Übergänge von den knotigen Hyperplasien zu malignen, zellreichen Geschwülsten, z. T. von alveolärem Bau, zum andern Teil von polymorphzelligem Sarkomcharakter, jedoch ohne den Charakter epithelialer Geschwülste, beobachtet und spricht von Adenosarkom (Beneke) oder einfach von „bösartiger Geschwulst“ (Marchand); bisher kursierten sie auch als „Karzinome“. Nach Birch-Hirschfeld sind diese Tumoren wegen ihrer histologischen Besonderheit, die weder mit Sarkom noch mit Karzinom völlig übereinstimmt, dagegen vielfach die gröfste Ähnlichkeit mit Nebennierengewebe zeigt, am besten als maligne Hypernephrome zu bezeichnen. Histologisch entfernen sie sich zwar vielfach ganz vom typischen Bau des Nebennierengewebes; die Zellen sind oft gröfser, polymorph, der Bau ist hier alveolär (wie in Karzinomen), während sonst äufserst vielgestaltige Zellen, darunter auch öfter enorme Riesenzellen mit Riesenkernen (wie auch Kaufmann in einem durch ganz ungewöhnliche Metastasierung in den Uterus ausgezeichneten Fall beschrieb), ohne jede alveoläre Anordnung, mehr sarkomartig erscheinen; daneben kann man aber dann wieder Stellen sehen, die die gröfste Ähnlichkeit mit dem Nebennierengewebe sofort verraten. Starke Anhäufung von Fettkörnchen in den Zellen und starker Glykogengehalt kommen dabei vor. Diese Geschwülste, welche erheblich grofs sein und sich durch Blutungen noch bedeutend vergröfsern können, brechen relativ oft in die Venen ein und machen Metastasen.

Typische und atypische Hypernephrome gehen oft ohne scharfe Grenze ineinander über.

An Geschwulstbildungen der Nebennieren können gleichzeitig auch versprengte Nebennierenkeime teilnehmen (Beneke).

Wandeln sich akzessorische Nebennieren zu Geschwülsten um, so spricht man von heterotopem Hypernephrom und unterscheidet auch hier ein typisches (gutartiges) und atypisches heterotopes Hypernephrom“.

Früher hielt man die gutartigen, typischen Hypernephrome wegen ihres hohen Fettgehaltes und ihrer fettähnlichen Farbe für

Lipome der Niere, bis Virchow im I. Band seines Geschwulstwerkes eine Darstellung der Lipome gab, welche ihre Entwicklung, ihr Vorkommen und ihre Eigenschaften präzisierte. Speziell über die Fettgeschwülste der Niere sagt er, nach Erörteruug der einfach hyperplastischen Bildungen, wie folgt: „Allein es bilden sich ähnliche, zuweilen auch an Orten, wo Fettgewebe oder ein zur Fettansammlung angelegtes Gewebe nicht als präexistierend angenommen werden kann, also heteroplastische Formen. Wo man ihre Entwicklung deutlicher verfolgen kann, da entstehen sie allerdings auf dieselbe Art wie Fettgewebe überhaupt, nämlich so, dafs in dem Bindegewebe zuerst eine zellige Wucherung stattfindet, und dafs der neugebildete kleine Zellenhaufen sich durch Aufnahme von Fett in das Innere der Zellen in einen Fettlappen verwandelt. So kommen bis kirschengrofse Fettknoten an der Niere, namentlich an der Rinde vor. Sie bestehen aus vollkommen entwickeltem, mäfsig gefäfsreichem, zuweilen lappigem Fettgewebe". Diese wirklichen Lipome sind nach Grawitz aufserordentlich selten; er selbst kannte aufser dem Präparate, auf welches Virchow hinwies, nur einen einzigen derartigen Fall. Aus diesen Feststellungen ergab sich zur Genüge, dafs das, was man bisher allgemein als Nierenlipom deutete und bezeichnete, eine andere noch unerkannte Art von Geschwulst sein mufste.

Im Jahre 1883 erschien die bahnbrechende Arbeit von Grawitz: Die sogenannten Lipome der Niere. Da diese Arbeit grundlegend war für alle ferneren Untersuchungen, so hat man später auch seine „sogenannten Lipome der Niere" als Grawitzsche Tumoren bezeichnet. Er selbst nannte sie, im Sinne der Virchowschen Geschwulstlehre, Strumae lipomatodes aberratae renis, da er in ihnen fortgewucherte Stücke von abgesprengtem Nebennierengewebe erkannte, welche in ihrem Bau den Strumen der Nebennieren gleichen. Die Entwicklung dieser Strumen erklärt er als eine heteroplastische oder besser heterotopische, wie die von Virchow nachgewiesenen Chondrom- und Cystenbildungen in den Röhrenknochen, welche ihren Ursprung kleinen bei unregelmäfsiger Verknöcherung abgesprengten Knorpelinseln verdanken. Die Untersuchungen von Grawitz haben ergeben, dafs die in Frage stehenden Tumoren keine wahren Lipome sind, sondern Geschwülste, die zwar Fett enthalten, aber kein Fettgewebe.

Klebs interpretierte diese Pseudolipome als Adenome, da an entfetteten Schnitten die Form und Anordnung der Zellen so sehr

dem Charakter epithelialer Zellen entspricht, dafs man notwendig zu einem Vergleich mit Drüsengewebe gelangt. Die Züge von epithelähnlichen Zellen lassen Sturm und Klebs direkt aus gewucherten Harnkanälchen hervorgehen, deren Epithel sich vermehrt, dadurch seitliche Sprossen aus den Harnkanälchen hervortreibt, die anfangs hohl sind, und alsdann das Bild des reinen Adenoms darbieten, die dann aber ihren tubulösen Charakter einbüfsen, durch weitere Vermehrung der Epithelien zu soliden Zapfen werden, und dann zu wirklichen Karzinomen (Drüsenkrebs, Sturm) sich umwandeln. Das Zwischengewebe geht nach Klebs aus dem interstitiellen Gewebe der Niere hervor. Demnach würde eine Übereinstimmung der Geschwulstzellen mit den Zellen des Mutterbodens stattfinden und Grawitz betont ausdrücklich, dafs dieser Umstand bei den in Frage stehenden Neubildungen ganz und gar nicht zutrifft.

Denn die Geschwulstzellen zeigen nun einmal unverkennbar den Typus der Nebennierenzellen, wenn gleich schon in atypischen Hypernephromen ihre Form abweichen kann. Was Grawitz bestimmte, an seiner Ansicht festzuhalten, war der Umstand, dafs die etwa erbsengrofsen Geschwülste dicht unter der Nierenkapsel liegen, wo abgesprengte Nebennierenkeime nicht so selten vorkommen, ferner die Beschaffenheit der Zellen, welche einen deutlichen Unterschied zwischen Tumor und Nierenparenchym erkennen läfst. Auch die Fettinfiltration, analog derjenigen der Geschwulstzellen, trifft man regelmäfsig bei den Zellen der Rindensubstanz in der Nebenniere an. Was aber ganz besonders darauf hindeutet, dafs ein histogenetischer Zusammenhang der Tumoren mit dem Nierengewebe ausgeschlossen ist, ist die zellenreiche Bindegewebskapsel der Geschwulst, wodurch letztere vom Parenchym der Niere scharf abgegrenzt wird. Überdies entspricht in den drüsigen Partien die reihenweise Anordnung der Geschwulstzellen dem Bilde der Nebennierenrinde, während sie in den zentralen durch ihre unregelmäfsige Gruppierung mit der Marksubstanz der Nebenniere übereinstimmen. Auch das gelegentlich gleichzeitige Vorkommen von amyloïder Degeneration der Tumorgefäfse und der Nebenniere selbst, während die Nierenarterien ganz frei, die Glomeruli nur äufserst schwach befallen sind, weist darauf hin, dafs die Geschwülste nicht im Nierengewebe, sondern in versprengten Nebennierenstückchen ihren Ausgangspunkt nehmen.

Diese Absprengung kommt nach Grawitz u. a. so zustande, dafs bei jenen embryonalen Vorgängen, welche zu der Abhebung

der flächenartig auf der Nierenkonvexität ausgebreiteten Nebennierenkappe von der Niere führen, eine Loslösung kleiner Partikel der Nebennierenrinde im Bereich festerer Adhärenzen zwischen beiden Organen stattfindet. Solche Adhärenzen bilden sich besonders häufig im Bereich der Renculi der embryonalen Niere aus (interlobuläre Absprengung Grawitz). Die losgelösten Stücke können dann bei dem weiteren Wachstum der Niere nicht nur subkapsulär liegen bleiben, sondern beim Schlufs der Renculusspalten tiefer in die Nierenrinde verlagert werden. Schmorl u. a. machen auch auf das ungleichmäfsige Wachstum der Niere und Nebenniere aufmerksam; da die Niere viel schneller wächst, könne sie Teile der Nebenniere umwachsen. Nicht selten wurden auch abnorm arterielle Gefäfschen nachgewiesen, welche mit den versprengten Keimen in Verbindung standen (Marchand, Beneke, Ulrich) [Borst].

Derartige Verlagerungen von Nebennierenkeimen in die Niere sind häufig (Schmorl) und schon lange gekannt (Rokitansky); sie kommen häufig beiderseits und multipel vor. Aufser in der Niere sind Verlagerungen von Nebennierengewebe in der Umgebung der Nebennieren, zwischen den Strängen des Plexus solaris und renalis, entlang der Vena suprarenalis und spermatica interna, im retroserösen Gewebe bis hinab zu den innern Genitalien, im Ligamentum latum (Targett) in der Nähe der Ovarien (Beneke, Marchand, Chiari, Ulrich-Hanau, Lubarsch), am Samenstrang (Schmorl, d'Ajutolo, Friedland), am Hoden bzw. Nebenhoden (Dagonet, Roth, Ulrich), schliefslich sogar in der Leber (Schmorl, Oberndorfer) gefunden worden. [Borst].

Die Lehre von Grawitz, dafs eine gröfsere Anzahl typischer und atypischer Nierengeschwülste mit versprengten Nebennierenkeimen in genetischem Zusammenhange steht, ist von den meisten Autoren angenommen und verfochten worden. Immerhin hat es jedoch nicht an Gegnern dieser Theorie gefehlt. So hat Driessen zwei Nierentumoren, welche sämtliche von Grawitz verlangten Eigentümlichkeiten darboten, als Endotheliome aufgefafst und ihre Entstehung aus Nebennierenkeimen bestritten. Sudeck erklärte die Grawitzschen Tumoren, wenigstens zum gröfsten Teil, als echte Adenome der Niere, welche von den Harnkanälchen ihren Ausgangspunkt nehmen, und beruft sich auf das häufige Vorkommen solcher Geschwülste im Vergleich zu den seltenen Nebennierenstrumen. Aufserdem würden die cystischen Hohlräume, die sich

in ihnen finden, darauf hinweisen, dafs es sich um Nierenadenome handelt, während die sogenannte Fettinfiltration der Tumorzellen nichts anderes sei, als eine fettige Degeneration, wie sie bei den Nierenzellen häufig vorkommt. Im ersten Entwicklungsstadium des Nierenadenoms würden die Harnkanälchen unregelmäfsig wuchern und ein Zellennetz bilden, das von einem Kapillarnetz umspült wird, ohne durch Bindegewebe von der Kapillarwand getrennt zu sein, was das seltsame Aussehen dieser Geschwülste bedinge. Erst später würden sich die proliferierenden Zellen zu drüsenähnlichen Schläuchen anordnen. Die häufigen Blutungen, die Gerinnungsnekrose und die hyaline und fettige Degeneration seien genügend erklärt durch das Unterbleiben der regulären Ausbildung gröfserer Arterien, welche Zirkulationsstörungen, Stasen und mangelhafte Ernährung zur Folge habe. Ferner beruft er sich auf Übergangsformen zwischen Harnkanälchen und neugebildeten alveolären Gruppen. Auch in den wohlausgebildeten Adenomen kämen neben der typischen zylindrischen Zellform mehr Zellen vor, die polygonal sind, wie diejenigen der suprarenalen Tumoren.

Lubarsch hält die angeführten Gründe von Sudeck für wenig stichhaltig und sucht aus dessen eigenen Angaben den Nachweis zu führen, dafs es sich um echte Nierenadenome nicht handeln kann. Zur Stütze der Grawitzschen Theorie führt er morphologische und biologische Gründe an: Durch die Weigertsche Fibrin- und Russelsche Fuchsinmethode könne man besonders an Bindegewebs- und Epithelzellen durch Doppelfärbung das Kernkörperchen different vom Kerne färben. Es sei ihm jedoch niemals gelungen, in Nierenepithelien mit den angegebenen Methoden die Kernkörperchen isoliert zu färben, wohl aber gelinge es leicht und schön in der Nebenniere, besonders der Nebennierenrinde. Sehr frappant seien die Unterschiede an Präparaten von einfachen in die Niere versprengten Nebennierenkeimen. In den Nierenadenomen jedoch könne man die Kernkörperchen in den Geschwulstzellen nicht isoliert färben, da sie von den Nierenepithelien abstammen. Dann sei die Struktur des Zellinhaltes völlig abweichend von derjenigen der Nierenzellen, dagegen annähernd übereinstimmend mit dem der Nebennierenrindenzellen. Tumoren, deren Zellinhalt nach dem Typus der Nebennierenzellen und nicht nach dem von Nierenepithelien gebaut ist, würden, so schliefst er, von der Nebenniere, und nicht von der Niere abstammen. Ferner betont er die Übereinstimmung destruierender Nebennieren- mit den in Frage kommen-

den Nierengeschwülsten. Der Befund von Riesenzellen, welche, wie Manasse nachgewiesen hat, auch in einfachen hyperplastischen Bildungen der Nebenniere vorkommen, sei ebenfalls bedeutungsvoll, sowie die grofse Neigung dieser Tumoren, frühzeitig in das Venensystem einzubrechen. Auch letzteres komme nach Manasse bei den einfach hyperplastischen Nebennierengeschwülsten vor. Aufserdem verhalte sich die Geschwulstkapsel ganz ähnlich, wie bei den versprengten Nebennierenkeimen. Zum Schlusse führt er nicht nur als morphologisch beachtenswertes Moment, sondern auch als einen biologischen Grund, die Glykogenbildung in den vorliegenden Tumoren an und glaubt, dafs gerade für die Fälle, in denen die Abstammung von Nebennierengewebe nicht mehr ohne weiteres zu erkennen ist, vor allem aber auch in den destruierenden Tumoren, der Befund von Glykogen — neben allen übrigen erörterten Punkten — von grofser diagnostischer Bedeutung ist. Denn in 8 Fällen von Nebennierentumoren, die Lubarsch auf Glykogen untersuchte, hatte er 8mal ein positives Resultat, während in 12 Fällen von verschiedenartigen Tumoren der Niere Glykogen nicht zu entdecken war. Diese Untersuchungen würden demnach darauf hinweisen, dafs das Glykogen als ein wesentlicher, diagnostisch wichtiger Bestandteil der hypernephroiden Tumoren anzusehen sei. Borst bemerkt jedoch, dafs der Glykogengehalt nichts für die Nebennierentumoren Charakteristisches ist, da sich in den verschiedensten Geschwülsten Glykogen finden kann (in Enchondromen, Endotheliomen, Sarkomen, Adenomen und Karzinomen — Langhans, Neumann u. a.). In der normalen Nebenniere findet sich kein Glykogen, was durch die chemischen Untersuchungen von Alexander bestätigt wird, der aber andererseits Lecithin in grofsen Mengen gefunden hat.

Weichselbaum und Greenish haben von „Nierenadenomen“ grobanatomische Beschreibungen gegeben, die uns darauf hinweisen, dafs es sich dabei in sehr vielen Fällen um abgesprengte Nebennierenkeime gehandelt hat. Sie unterscheiden papilläre und alveoläre Adenome, und die ersteren sind es, welche mit den Grawitzschen Tumoren in ihrem mikroskopischen Bau übereinstimmen. Also auch sie lassen die in Frage stehenden Tumoren aus den Harnkanälchen hervorgehen.

Derselben Ansicht ist Sabourin, welcher die Epithelverschiedenheit damit erklärt, dafs die Harnkanälchenepithelien umwandlungsfähig wären. Seine épithéliomes métatypiques sind, den

Abbildungen nach zu schliefsen, mit gröfster Wahrscheinlichkeit nichts anderes als Hypernephrome.

de Paoli beschreibt sie als Angiosarkome und Driessen betrachtet sie als wirkliche Endotheliome der Niere.

Auch Hildebrand tritt für den endothelialen Charakter dieser Neubildungen ein und meint, dafs sie sich aus den Endothelien der Lymphräume und den Perithelien der Blutgefäfse entwickeln. Um seine Theorie zu stützen, weist er auf den Reichtum an dünnwandigen, reichverzweigten Gefäfsen hin und auf den innigen Zusammenhang der Zellen mit der Gefäfswand, ferner auf die Anwesenheit von Geschwulstzellen in den Lymphräumen und auf das Vorkommen von Übergangsformen zwischen Perithelien und Geschwulstzellen. Wie Driessen, so betont auch Hildebrand das Vorkommen ähnlicher Geschwülste in Knochen (Oberarmknochen), deren primäre Entwicklung als unvereinbar mit der Entstehung aus abgesprengten Nebennierenkeimen betrachtet werden müsse.

In der Tat sind die Verhältnisse gelegentlich recht schwer zu beurteilen, denn auch Burkhardt hat in seinen Fällen von hypernephroiden Nierengeschwülsten starke endotheliale Wucherungen an den Gefäfsen konstatiert. Dabei nahmen die Endothelien epithelartiges Aussehen an, welche ihre Unterscheidung von den Geschwulstzellen oft unmöglich machte. Es ist deshalb erklärlich, dafs eine Verwechslung mit Endo- bezw. Peritheliomen eintreten kann.

Nach Borst sind die perithelialen Tumoren weiche, blutreiche, schwammige Geschwülste aus wirr durcheinandergeschlungenen, sich vielfach kreuzenden Kapillaren aufgebaut, Geschwülste, deren stark glykogenhaltige (polyedrische, längliche, keulenförmige, kubische und zylindrische) Parenchymzellen entweder in einfacher Schicht oder als mehr weniger dichte Zellmäntel den Kapillaren (häufig senkrecht) dicht aufsitzen. Zwischen den derart beschaffenen Kapillaren, welche häufig ausgedehnt hyalin entarten, bleiben vielfach Spalten frei, welche Blut oder Zelltrümmer enthalten und welche drüsenartige Räume vortäuschen können, obwohl es sich um nichts anderes, als um die Grenzbezirke der kompliziert angeordneten Gefäfsterritorien handelt. Tritt mit ausgedehnter hyaliner Entartung Verödung der Gefäfse ein, dann kann in älteren Teilen der Geschwulst eine Art alveolären Baues entstehen und die ehemalige Beziehung der Parenchymzellen zu Kapillaren sich mehr und mehr verwischen.

Was nun das eigentliche Adenom der Niere anbelangt, so sagt

Henke, dafs es ähnlich wie das der Leber, nicht recht den normalen Aufbau seiner Drüse reproduziert. Vielmehr bestehen die, meist kleinen, grau-roten, oder grau-gelblichen, gewöhnlich in der Rinde sitzenden rundlichen Geschwülste aus einem, seltener mehr tubulär oder mehr papillär gebauten Gefüge kubischer, seltener mehr zylindrischer Zellen, die wenig an das protoplasmareiche Epithel der blassen, ihnen benachbarten, gewundenen Harnkanälchen erinnern. Diese kleinen Adenome dürfen nicht mit den Hypernephromen verwechselt werden. In Schrumpfnieren (Sabourin) kommen sie mit besonderer Vorliebe vor, sind aber wohl auch dort als echte Geschwülste zu beurteilen.

Recht häufig finden wir bei den Sektionen eine Anzahl meist kleiner Geschwülste, als harmlosen Nebenbefund. Unter diesen sind besonders häufig kleine, derbe, weifse, rundliche Fibrome, die, scharf abgekapselt, am häufigsten in die Marksubstanz der Niere eingelassen sind. Übrigens zeigt sich doch manchmal mikroskopisch, dafs die Grenze dieser harmlosen kleinen Tumoren keine absolut scharfe ist, und dafs einzelne Harnkanälchen bereits in das fibröse Gebiet zu liegen kommen (Henke).

Nach Busse handelt es sich bei diesen Fibromen, bezw. Fibromyomknötchen in der Marksubstanz um „eine fehlerhafte Entwicklung des Bildungsmaterials der Niere. Diese nach dem Vorgange von Virchow im allgemeinen als Produkte einer umschriebenen interstitiellen Entzündung gedeuteten und demgemäfs als „Fibrome“ bezeichneten Knoten, enthalten fast regelmäfsig einen kleineren oder gröfseren Teil von glatten Muskelfasern und liegen wie ein Fremdkörper in der Marksubstanz, um den die geraden Harnkanälchen ausweichend im Bogen herumziehen. Sie sind unverbrauchte und weitergewucherte Reste der glatten Muskelfasern der embryonalen Niere.“

Aufser diesen erwähnten Geschwulstformen hat die differentielle anatomische Diagnose noch eine andere Gruppe von Tumoren zu berücksichtigen, welche man als Mischgeschwülste der Niere bezeichnet. Diese weisen, ganz ähnlich wie die Hypernephrome, vielfach variierende Bilder ihrer Struktur auf, was auch erklärt, weshalb sie in der Literatur mit den verschiedensten Bezeichnungen belegt werden. So findet man sie beispielsweise erwähnt als Sarkome, Angiosarkome, Myxosarkome, Rhabdomyosarkome oder als teratoide Geschwülste. Im Gegensatz zu den Hypernephromen treten diese Mischgeschwülste der Niere meist in frühem Kindes-

alter auf und aufserdem, was bei den Hypernephromen bis jetzt noch nicht beobachtet wurde, wenigstens bei den malignen, häufig an beiden Nieren zugleich. Nach Borst handelt es sich hierbei um sehr rasch wachsende, meist weiche, gefäfsreiche, oft hämorrhagische, sarkomähnliche, in deutlicher Knotenform auftretende Gewächse, die inmitten der Niere oder an deren Oberfläche entstehen und sich durch vorwiegend expansives Wachstum auszeichnen. Die benachbarte Nierensubstanz wird zur Seite gedrängt, komprimiert und geht gröfstenteils durch Atrophie zugrunde; an der Peripherie der vollentwickelten Geschwulst findet man stets einen mehr oder minder gut erhaltenen Abschnitt der Niere vor. Die Grenze gegen diesen letzteren wird häufig durch eine Art bindegewebiger Kapsel besorgt, die zum Teil der Geschwulst als solcher von vornherein zugehört, zum Teil aus dem Bindegewebe der verödeten Nierensubstanz sekundär hervorgegangen ist (eingeschlossene, atrophierende Harnkanälchen!). Da die Geschwülste sich intrarenal entwickeln, überzieht (bei kleineren Tumoren wenigstens) die Capsula propria der Niere auch die Geschwulst, später freilich erfolgt oft Durchbruch durch die Nierenkapsel. Sehr selten ist übrigens auch eine extrarenale Entwicklung beobachtet worden (Brock, Vogler, Borst). Beim weiteren Wachstum brechen die Tumoren ins Nierenbecken durch, in welches hinein dann häufig eine Fortwucherung in polypöser Form erfolgt. In die Blutgefäfse wachsen die betreffenden Geschwülste ebenfalls ein und verbreiten sich per continuitatem aus den kleineren Gefäfsen in die gröfseren; jedoch sind auch die regionären Lymphdrüsen nicht verschont. Nach Exstirpation pflegen rasch Rezidive aufzutreten; die Kranken erliegen dem unaufhaltsamen Wachstum der Neubildung innerhalb relativ kurzer Zeit.

Birch-Hirschfeld nannte diese kindlichen Mischgeschwülste der Niere wegen ihres embryonalen Charakters und ihres konstanten Gehaltes an drüsigen Elementen „embryonale Drüsensarkome“. Wenn auch diese Tumoren in ihrem Verhalten vieles mit den Hypernephromen gemein haben, so unterscheiden sie sich doch mikroskopisch deutlich von ihnen, denn was sie charakterisiert, ist junges Bindegewebe mit zarten Gefäfsen, Schleimgewebe, fibrilläres Gewebe (Fettgewebe), Knorpel; ferner glatte und quergestreifte Muskelfasern und endlich — als einer der wichtigsten Bestandteile — schlauchförmige Drüsen.

Busse führt, ebenso wie die Fibrome der Niere, so auch die

embryonalen Adenosarkome auf eine Entwicklungsstörung zurück: „Die Epithelien leiten sich von den Harnkanälchen ab und zeigen teils drüsige, teils krebsige Anordnung. Charakteristisch aber ist bei ihnen die Art der Entstehung. In vielen Fällen differenzieren sie sich nämlich in ganz gleicher Weise aus einem Haufen indifferenter kleiner Zellen heraus, wie wir dies in den Keimzentren der Nierenrinde finden, so dafs hier in den Geschwülsten der embryonale Wachstumstypus erhalten zu sein scheint. Der bindegewebige Anteil der Geschwülste variiert einmal durch die sehr verschiedengradige Ausreifung seiner Teile, zum andern aber enthält er regelmäfsig muskuläre Elemente in sehr wechselnder Beimischung. Gerade diese Beimischung von Muskelgewebe entspricht ganz dem Verhalten der embryonalen Niere. Allerdings weichen die Geschwülste insofern ab, als die ursprünglich glatten Muskelfasern vielfach zu grofsen bandartigen Zellen auswachsen, wie wir sie im schwangeren Uterus finden, oder gar eine Metaplasie zu quergestreiften Fasern erfahren. Dafs diese quergestreiften Muskeln tatsächlich den glatten gleichwertig, bezw. daraus entstanden sind, geht meines Erachtens ganz zweifellos aus den Übergangsbildern der Anordnung der Fasern zu sich verflechtenden und durchkreuzenden Bündeln, sowie aus der vielfachen Vermischung beider Zellarten hervor. Gibt man die Entstehungsart der quergestreiften Fasern zu, gegen die ganz ungerechtfertigter Weise entwicklungsgeschichtliche Bedenken erhoben worden sind, so findet man auch in den embryonalen Adenosarkomen nichts, was nicht aus der fötalen Niere zu erklären ist, so dafs diese mit Recht als Matrix für diese Geschwulstgruppe angeführt werden darf".

Was die echten Lipome der Niere anbelangt, so können sie höchstens makroskopisch mit suprarenalen Tumoren der Niere verwechselt werden, da die charakteristische gelbweifse Farbe des normalen Fettgewebes auch bei den Lipomen meist sehr deutlich vorhanden ist.

Durchaus nicht alle Tumoren, welche von den Nebennieren ausgehen, weisen in ihrem mikroskopischen Bau die typische oder atypische Nachbildung des Rindenparenchyms des Mutterbodens auf. Bekannt ist der Reichtum der Nebennieren an nervösen Elementen, welche vorzugsweise aus dem Plexus coeliacus stammend, mit den Arterien durch Kapsel und Rinde bis in die Marksubstanz eindringen. Aus dem Nervengeflechte der Kapsel senken sich zwischen die Zellgruppen der Zona glomerulosa und fasciculata

feine Ästchen, welche oberflächlich enden, ohne zwischen die einzelnen Zellen einzutreten. Die Zona reticularis hat ein noch ausgedehnteres Nervengeflecht, und in der Marksubstanz ist dasselbe aufserordentlich dicht verzweigt, so dafs jede einzelne Zelle von Nervenfasern umgeben ist. Hier finden sich auch Gruppen von sympathischen Ganglienzellen. Aus diesen nervösen Elementen können sich nun Geschwülste entwickeln, Gliome (Virchow), Tumoren des Sympathikusanteils der Nebennieren (Marchand) und echte gangliöse amyelinische Neurome (Weichselbaum).

Auch Blutcysten der Nebennieren kommen vor. Sie entstehen durch Traumen, Zirkulationsstörungen bei gleichzeitiger fettiger Degeneration des Nebennierenparenchyms, bei hämorrhagischer Diathese und hämorrhagischer Entzündung. Sie sind beobachtet von Rayer, Chiari, doppelseitig von Carrington.

Von einem Fibrom der Nebenniere (ohne Bronzefärbung der Haut) berichtet Saviotti in Virchows Arch. 39.

Aufser diesen Geschwülsten können auch gewöhnliche Rundzellensarkome von der Nebenniere ausgehen, sowie einfache Sarkome mit polymorphen und spindligen Zellen, ferner Melanosarkome. Fälle von primären Sarkomen der Nebenniere haben Berdach und Loewenhardt veröffentlicht. Ein Sarkom der Nebenniere mit Metastasen in Nieren, Pankreas und rechtem Herzen bei einem 46jährigen Mann wurde von Rosenstein beschrieben. Hirsch publizierte einen Fall eines primären medullaren hämorrhagischen Sarkoms der rechten Nebenniere bei einem 46jährigen Mann. Die Geschwulst war in die Bauchhöhle durchgebrochen und hatte zu einer chronischen Adhäsionsperitonitis geführt. Bei der Sektion fand man Sarkommassen in den Verwachsungen des Bauchfelles. Die mikroskopische Untersuchung der Geschwulst ergab, dafs es sich um eine von den gewöhnlichen Nebennierentumoren abweichende Geschwulst handelte.

Nach Manasse, Hanau, Ulrich sollen auch Nebennierengeschwülste vom Typus gewöhnlicher Karzinome vorkommen. Als Krebs der Nebenniere ist ein von Heitler veröffentlichter Fall bezeichnet worden, der klinisch als Echinococcus der Leber diagnostiziert worden war. Lewa beschreibt ein Karzinom beider Nebennieren mit einer Metastase in der rechten Lunge. (Hirsch, Diss.)

Alle diese erwähnten Geschwülste sind aufserordentliche Seltenheiten im Vergleich zu den Hypernephromen. Früher, bevor man die letzteren als eigenartige Geschwulstform erkannt hatte, sind

wohl viele derselben als Karzinome oder auch als Sarkome gedeutet worden.

Wie bereits früher erwähnt wurde, sind versprengte Nebennierenkeime, aufser in den Nieren, auch anderwärts im Körper nachgewiesen worden. Ganz analog finden wir auch in seltenen Fällen Hypernephrombildungen, welche nicht in der Niere, sondern in anderweitigen Organen der Versprengung, ihren Ausgangspunkt genommen haben. So sind von Pick gewisse Geschwülste der Ovarien als primäre Hypernephrome gedeutet worden, ausgehend von den versprengten Nebennierenkeimen, wie sie Marchand im Ligamentum latum gefunden hat. Ebenso sollen, von den Marchandschen Nebennierenstrumen ausgehend, in ganz seltenen Fällen, auch im Ligamentum latum selbst, primäre Hypernephrombildungen beobachtet worden sein.

Schmorl und Oberndorfer haben versprengte Nebennierenkeime in der Leber nachgewiesen und Donati berichtet uns nun einen Fall primärer Hypernephrombildung malignen Charakters in der Leber: Die 30jährige Pat. bemerkte seit 6 Monaten eine rasch wachsende Geschwulst in der Gegend der Gallenblase. Zuerst klein, beweglich und schmerzlos, wurde sie später spontan und auf Druck stark empfindlich, erreichte eine Gröfse von zwei Fäusten, veranlafste Kachexie und Fieber. In der Vermutung, ein Empyem der Gallenblase zu finden, wurde zunächst die zweizeitige Eröffnung des Sackes beschlossen. Als man jedoch bei der zweiten Operation (Inzision der Geschwulst) nur Blut mit nekrotischen Fetzen erhielt, wurde sofort die Exstirpation der Geschwulst ausgeführt (Prof. Calvini). Dabei wurden zwei Dritteile des rechten Leberlappens abgetragen nach elastischer Abschnürung in der Nähe des Hilus. Glatter Wundverlauf. Pat. nahm an Gewicht zu und befand sich ein halbes Jahr nach der Operation noch wohl. Das entfernte Leberstück wog über 370 g und enthielt eine weiche, über die Schnittfläche herausquellende Neubildung, die sich gegen das sie allerseits umschliefsende Lebergewebe mit einer Art Kapsel abgrenzte. Mikroskopisch erwies sie sich als ein von einem versprengten Keim ausgehendes Hypernephrom mit bösartigem Charakter. Donati fand in der Literatur nur einen analogen Fall (zitiert nach Most, Zentralblatt f. Chir. Nr. 41, Okt. 1906).

Croftan (Philadelphia) hat eine chemische Methode angegeben, nach welcher man die Hypernephrome der Niere von anderen Geschwülsten unterscheiden könne. Er sagt, dafs Jodstärkelösung

durch Auszüge von Hypernephromen, und zwar auch von solchen, die in Formol gelegen haben, entfärbt wird. Wir selbst haben die Reaktion ausgeführt und ein deutliches Verblassen der tiefblauen Farbe des Jodstärkekleisters konstatieren können. Jedoch ist nach Gierke der Versuch, die Differentialdiagnose dieser Geschwülste durch die Feststellung chemischer Besonderheiten zu fördern, als gescheitert zu betrachten.

Vom Glykogen, dem Lubarsch eine so grofse Bedeutung für die Diagnose beilegt, war früher die Rede. Viel wichtiger als dieses ist nach Gatti das Lecithin. Er sagt: „Die Niere ist sehr reich an Lecithin. Alexander konstatierte in den frischen Nebennieren eines 3jährigen Kindes 2,81 %, und zwar 2,40 % in der Rindensubstanz und 4,50 % in der Marksubstanz. Zwar gehen die in Rede stehenden Geschwülste von der Rindensubstanz aus, die weniger Lecithin enthält, als die Marksubstanz, aber dennoch so viel, um die Vermutung aufkommen zu lassen, dafs diese Geschwülste, — ihre Entstehung aus Nebennierenkeimen zugegeben — einen wahrscheinlich hohen Lecithingehalt aufweisen."

Nach diesen Vorausschickungen, wollen wir noch einmal zusammenfassen, worauf sich die anatomische Diagnose des Hypernephroms der Niere stützt. Es handelt sich hier um eine Reihe von Befunden, die, wenn sie gleichzeitig nebeneinander angetroffen werden, den Ausschlag für die Diagnose geben. Wichtig vor allem ist der Nachweis eines direkten Zusammenhanges der Geschwulst mit versprengtem Nebennierengewebe, welches noch typischen Bau zeigt oder mit der Nebenniere selbst, wenn diese total oder partiell unter die Nierenkapsel verlagert ist. Die subkapsuläre Lage in der Niere, die eigentümlich gelbe vom Fett herrührende Farbe bezw. das hämorrhagisch buntscheckige Aussehen, die Knoten- oder Knollenform der durch die Geschwulstkapsel mehr oder weniger scharf abgegrenzten Tumoren sind als makroskopische Befunde für das Hypernephrom charakteristisch; mikroskopisch dagegen die grofsen, polygonalen, blasigen, fettinfiltrierten, in Reihen und Gruppen zu soliden Strängen und Haufen angeordneten Zellen, welche denjenigen der normalen Nebenniere ähnlich sind.

Wir sehen also, dafs die Befunde, auf welche sich, bei dem heutigen Stande unseres Wissens, die anatomische Diagnose der Hypernephrome stützt, sämtlich derart sind, dafs sie optisch, makroskopisch oder mikroskopisch, direkt wahrnehmbar sind. Ich halte es jedoch nicht für ausgeschlossen, dafs die Diagnose einmal mit

Sicherheit wird gestellt werden können auf Grund des chemisch-physiologischen Nachweises derjenigen Substanz, welche für die Nebenniere charakteristisch ist, nämlich des Adrenalins. Wenn wir die diesbezüglichen Untersuchungen nicht vorgenommen haben, so war es einfach deshalb, weil die Tumoren unserer vier Fälle schon längere Zeit, d. h. zum Teil schon mehrere Jahre in Formol gelegen hatten, welcher Umstand jede Aussicht auf einen positiven Befund a priori trüben mufste; denn bekanntlich ist das Adrenalin des Handels, das ja mit gröfster Sorgfalt hergestellt wird, an sich schon ein leicht zersetzliches Produkt.

Zum chemisch-physiologischen Nachweis des Adrenalins, der darin besteht, am lebenden tierischen Körper durch Injektion eine kurz darauf erfolgende Anämie der Gewebe hervorzurufen, bedarf es nur minimaler Quantitäten, über welche man in den meisten Fällen verfügen wird, wenn man durch die Operation oder die Sektion in den Besitz der Geschwulst gelangt. Ich halte es auch nicht für ausgeschlossen, dafs in den Metastasen das Adrenalin wird gefunden werden können, was für die klinische Diagnose auf Grund einer z. B. singulären probeweise exzidierten Metastase (Knochenmetastase) von ausschlaggebender Bedeutung würde. Sollte einmal der Nachweis des Adrenalins in den Hypernephromen der Niere gelingen, dann dürften auch endgültig die Gegner der Grawitzschen Theorie als geschlagen erklärt werden.

Was die Häufigkeit der Hypernephrome, speziell der malignen, anbelangt, so sind sie durchaus nicht so selten, wie man früher annahm, denn vielfach wurden sie eben als Karzinome gedeutet. Perthes konnte im Jahre 1896 erst über 34 Fälle berichten, die in der Literatur veröffentlicht waren, und auch Braatz sagt im selben Jahre, dafs die Hypernephrome, auch jetzt noch im Verhältnis zu den andern malignen Nierentumoren kein häufiges Vorkommen zu nennen sind. Grohé jedoch hält es für wahrscheinlich, dafs die Hypernephrome den echten Epithelkrebsen gegenüber weit zahlreicher sind, als man annimmt. Krönlein sagt: Bis zum Jahre 1901 figurieren unter meinem Material exstirpierter Nierengeschwülste nur Karzinome; dann verschwinden diese gänzlich und es folgen nun ausschliefslich die Hypernephrome usw. Die Frage, ob unter den Karzinomen der früheren Zeit nicht einige Geschwülste sich finden, welche die heutige Auffassung als Hypernephrome zu bezeichnen geneigt wäre, läfst er offen. Unter seinen 20 durch Operation gewonnenen Nierenpräparaten fanden sich 1 Sarkom,

8 Karzinome, 9 Hypernephrome, 1 polycystischer und 1 teratoider Nierentumor. P. Albrecht hat 28 Fälle von Hypernephroma renis zusammengestellt, welche im letzten Jahrzehnt an der II. chirurgischen Universitätsklinik in Wien und in dem Krankenmaterial des Herrn Prof. Hochenegg, vor seiner Übernahme der Klinik, zur operativen Behandlung kamen. In diesem Krankenmateriale, aus dem die mitgeteilten 28 Fälle von malignem Hypernephrom entnommen sind, konnte er nur 4 maligne Nierentumoren mit anderer histologischer Diagnose finden. Es gelangten 3 Fälle von Nierensarkom und 1 Fall von Plattenepithelkarzinom des Nierenbeckens zur Beobachtung. Er glaubt deshalb, dafs die Hypernephrome in der Frequenz der Nierentumoren an erster Stelle zu nennen sind; viel seltener sind die Sarkome der Niere und die Karzinome des Nierenbeckens, das Adenokarzinom der Niere scheint zu den gröfsten Raritäten zu gehören. Nach seinen Beobachtungen war das mittlere Alter der eintretenden Patienten 48 Jahre. Der jüngste war 28, der älteste 66 Jahre alt. Solms, dessen Arbeit ein Jahr vorher erschien (1904) gibt an, dafs mit Ausnahme eines Kindes von $2^1/_2$ Jahren, in der Literatur kein sicherer Fall eines malignen Grawitzschen Tumors beschrieben worden sei vor Mitte bezw. Ende der dreifsiger Jahre. Somit würde unser Fall I, welcher eine kaum 24jährige Patientin betrifft, in bezug auf jugendliches Alter von besonderem Interesse sein. Unser Fall IV jedoch, der des 89jährigen Mannes, dessen Hypernephrom allerdings nicht bösartig wurde, dürfte dann im Gegensatz hierzu, wegen des hohen Alters, ebenfalls wohl einzig in der Literatur dastehen.

Über eine Bevorzugung irgend einer Körperseite gehen die diesbezüglichen Angaben der Autoren auseinander. Küster konstatiert eine solche der rechten, während Albrecht in seinen 28 Fällen 19mal die linke Körperseite betroffen sah.

Man hat bis jetzt vergebens nach ätiologischen Momenten gesucht, welche die Entwicklung der malignen Hypernephrome, also ihr Atypischwerden, begünstigen. Hie und da erfährt man in den Krankengeschichten, dafs ein Trauma dem Leiden vorausgegangen sei; jedoch darf man diesen Äufserungen keinen grofsen Wert beimessen, da durch ein solches Trauma höchstens die Aufmerksamkeit auf einen vielleicht schon viele Jahre bestehenden Tumor gelenkt wurde. Nierensteine in einer Niere mit Hypernephrom hat Albrecht nicht beobachtet, wohl aber wir selbst und zwar in unsern 4 Fällen zweimal. Im Fall I fand sich im Rudiment eines Nierenkelches

ein kirschkerngrofser, warziger, harter Stein; im Fall II wurden abgegangene Nierensteine der kranken Niere klinisch beobachtet und die gesunde Niere wies bei der Sektion zahlreiche Phlebolithen auf. Hypernephrome in Wandernieren sind mehrmals vorgekommen; es läfst sich jedoch nicht entscheiden, ob die Wanderniere als solche die maligne Degeneration der kongenital angelegten Nebennierenkeime zu wecken imstande ist, oder ob sie nur gleichzeitig, aber ohne kausalen Zusammenhang mit der Geschwulstbildung, vorhanden ist. Es ist aber viel eher denkbar, dafs die durch eine wachsende Geschwulst bedingte Gewichtszunahme der Niere eine Zerrung der Ligamente verursacht, wodurch als Folgezustand die Wanderniere entsteht. Dies ist um so einleuchtender, als die Hypernephrome in der Tat ein sehr beträchtliches Gewicht erreichen können.

Vom Vorhandensein einer Wanderniere haben wir in unseren vier Fällen nichts beobachtet. Im ersten Falle konnte das Gewicht des Tumors nicht festgestellt werden, da er vollständig in Zerfall übergegangen war, so dafs nur noch ein mit stinkenden, nekrotischen Fetzen belegter Bindegewebssack vorgefunden wurde, welcher mit dem Colon transversum kommunizierte. Im zweiten Falle erreichte die Geschwulst samt Niere ein Gewicht von 1490 g, im dritten von 677 g, im vierten von 640 g.

Die gutartigen, typischen Hypernephrome können viele Jahre, sogar das ganze Leben hindurch bestehen, ohne dafs sie ihrem Träger irgendwelche Störungen im Befinden verursachen, so dafs man sie nur als zufälligen Befund bei den Sektionen antrifft.

Was überhaupt die Frage nach der Benignität oder Malignität dieser Geschwülste betrifft, so gehen die Ansichten der Autoren auseinander. So behauptet Solms, dafs überhaupt jeder Grawitzsche Tumor ein bösartiger ist. Krönlein will die Frage nicht einfach mit Ja oder Nein beantworten, jedoch beruft er sich auf den Fall eines Patienten, der nachweislich schon 25 Jahre vor der Operation an dem Nierentumor litt, dann von ihm nephrektomiert wurde, heilte und nach 3 Jahren noch gesund war. In diesem Falle, sagt er, hat das Hypernephrom ganz den Verlauf eines gutartigen Tumors genommen. Auch unser Fall IV kann gewifs nicht weniger schön die Möglichkeit der Benignität demonstrieren, denn wenn die Existenz eines fast faustgrofsen Tumors mit einer Lebensdauer von über 89 Jahren vereinbar war, ohne dafs jemals im Leben die geringsten Beschwerden für das Wohlbefinden verspürt wurden und der Patient schliefslich aus anderweitiger Ursache starb, so dafs

bei der Obduktion ganz zufällig die Geschwulst gefunden wurde, so kann man sicherlich nicht mehr von der ausschliefslichen Bösartigkeit der Hypernephrome reden.

Nach jahrelangem Stillstand des Wachstums können sie jedoch plötzlich anfangen, sich zu vergröfsern, wobei die gutartige Form in die atypische, bösartige übergeht. In ihrem weitern Verlaufe verhalten sie sich dann ähnlich wie Sarkome und Karzinome, d. h. sie wuchern in die Umgebung des Nachbargewebes, ohne dessen Grenzen zu respektieren, brechen mit Vorliebe in die Venen durch, machen Metastasen allerorts, sowohl in Organen als im Skelett und führen durch Kachexie mehr oder weniger schnell zum Tode.

Vor allem die Metastasenbildung ist es, welche den atypischen Hypernephromen in so hohem Grade die Eigenschaft der Malignität verleiht. Diese kann schon sehr frühzeitig eintreten und speziell bei den Hypernephromen ist es nicht selten eine Knochenmetastase, welche als erstes Symptom die Existenz der Geschwulst verrät.

Krönlein hält nach seinen bisherigen Erfahrungen daran fest, dafs die Hypernephrome nach ihrem klinischen Verlaufe in der Mehrzahl der Fälle zu den malignen, ja sogar zu den malignesten Geschwülsten zu rechnen sind, welche dem Karzinom und dem Sarkom in dieser Eigenschaft an die Seite zu stellen sind. Die Metastasenbildung allein ist es jedoch nicht, welche die Bösartigkeit der Geschwülste ausmacht, sondern auch vor allem die hohe Tendenz der lokalen Rezidive nach der Operation. Die Mehrzahl seiner operierten Fälle sind an lokalen Rezidiven gestorben. Auch Albrecht gibt an, dafs von 16 Patienten, welche die Operation überstanden haben, 9 infolge von lokalem Rezidiv zugrunde gegangen sind.

Die Metastasierung erfolgt meist auf dem Wege der Blutbahn, indem der Tumor in die Venen einbricht; jedoch, wenn auch weniger häufig, kann die Verschleppung auf dem Lymphwege sich vollziehen.

Henke hat mehrmals gesehen, dafs maligne Hypernephrome mit besonderer Vorliebe durch die Cava inferior bis ins rechte Herz vorgewachsen waren.

Besonderes Interesse verdient auch der von Kozubowski mitgeteilte Fall, in welchem es zu einer Obliteration der Vena cava inferior kam. Der ganze mittlere Teil derselben war durch die knolligen Tumormassen verstopft und trotzdem war der Kreislauf vollständig wiederhergestellt, so dafs bei Lebzeiten des Patienten

von dieser Seite keine Störungen beobachtet wurden. Diese zwar seltenen, aber von Zeit zu Zeit vorkommenden Fälle von vollständiger Obliteration der unteren grofsen Hohlvene beweisen uns, dafs das allmähliche Ausschalten der Vena cava inferior aus dem Blutkreislauf unter gewissen Umständen möglich ist. In diesem Falle war die rechtsseitige Nephrektomie ausgeführt worden; der Patient lebte noch nach der Operation zirka 1 Jahr. Die Sektion zeigte nun unter anderem eine auffallend mächtige linke Niere, welche kompensatorisch hypertrophiert war.

In unserem ersten Falle wurde bei der Sektion der Einbruch des Tumors in die Vena renalis nachgewiesen; aufserdem hatte die Geschwulst das Quercolon perforiert. Im Skelett fanden sich massenhafte Metastasen, die an verschiedenen Stellen zu Spontanfrakturen geführt hatten (Femur, Humerus, Wirbelsäule). Besonders auffallend, weil überaus hochgradig, war die Metastasenbildung im Becken.

Aufser in den erwähnten Knochen sind Hypernephrommetastasen, in andern Fällen, im Schädeldach, in der Scapula und der Clavicula beobachtet worden. Sie kommen also sowohl in den langen Röhrenknochen, als auch in den breiten und kurzen Knochen vor.

In unserem zweiten Falle fanden sich Metastasen in den Lungen, hauptsächlich unter der Pleura; im dritten solche in den regionären Lymphdrüsen, der Leber und den Lungen. Auch Henke gibt an, dafs nach seinen Erfahrungen ebenfalls massige Metastasen in der Lunge und in der Leber vorkommen.

Von seltenen Metastasierungen wurden beobachtet, solche in die Vagina (Henke, v. Rosthorn), in den Uterus (Kaufmann).

Als seltenen Befund einer Hypernephrommetastase der Haut hat Henke einen ziemlich grofsen, pilzförmigen Tumor gesehen.

Eine Eigentümlichkeit, welche die Hypernephrome anscheinend vor allen andern malignen Tumoren auszeichnet, ist nach Albrecht die Bildung singulärer Metastasen auf dem Wege der Blutbahn. In einem seiner Fälle handelt es sich um eine singuläre und zwar osteoplastische Metastase des Hinterhauptbeins, welche zu der irrigen Diagnose „Schädelsarkom“ geführt hatte und als solches operiert wurde; in einem andern Falle war es eine singuläre grofse Metastase der Clavicula.

Aus diesem eigentümlichen Verhalten der Hypernephrome, gelegentlich singuläre Metastasen auszubilden, geht hervor, dafs die

Operationsfrage in solchen Fällen eine berechtigte ist, da mit der Entfernung der Metastase und Exstirpation des Primärtumors Heilung zu erhoffen ist. Nur wird es natürlich intra vitam schwer fallen, das Bestehen einer einzigen Metastase anzunehmen, d. h. das von multiplen auszuschliefsen.

Wie gelegentlich bei den Karzinomen, so können auch bei den Hypernephromen Spätrezidive und Spätmetastasen auftreten. Meist stellen sie sich wenige Jahre nach der Operation ein. Der Fall von Krönlein, welcher volle 11 Jahre nach der Operation gesund blieb, bis sich ein lokales Rezidiv ausbildete, wird wohl zu den grofsen Seltenheiten zu rechnen sein; auch hier Spätmetastasen, die ad exitum führten.

Was den histologischen Bau der Hypernephrommetastasen anbelangt, so zeigen sie als Tochtergebilde auffallende Ähnlichkeit mit dem Muttergewebe.

Wie bei den übrigen Nierentumoren, so tritt auch bei den Hypernephromen die Hämaturie als klinisch wichtiges Symptom in den Vordergrund, welches differentialdiagnostisch für die Hypernephrome von Bedeutung ist, wenn sie als Frühsymptom beobachtet wurde. Denn charakteristisch für die suprarenalen Tumoren ist eben ihr gelegentlich sehr langsames Wachstum.

Die Hämaturie kann bei den Hypernephromkranken entweder spontan auftreten, oder im Anschlufs an irgend eine begünstigende Gelegenheitsursache (z. B. Trauma, Palpation usw.). Die Menge des entleerten Blutes variiert vielfach, sowohl im allgemeinen, als bei den einzelnen Hämaturien ein und desselben Falles. In unserem ersten Falle kam es auch zu mehr oder weniger starken Blutungen, welche jedoch zeitlich nicht weit zurücklagen. Bei unserem zweiten Patienten waren sie nur spurweise vorhanden, und vielleicht gar nicht mit dem Tumor, sondern mit der Nierensteinkolik in Zusammenhang stehend.

Das Blut ist meist mit dem Urin einfach gemischt, jedoch können gelegentlich auch fadenförmige Gerinnsel im Harn aufgefunden werden.

Die Frage nach dem Vorgang, wieso die Blutungen beim Hypernephrom überhaupt zustande kommen, ist noch keineswegs aufgeklärt, denn die Tatsache allein, dafs aus den in Zerfall begriffenen Gewebspartien der stark vaskulierten Geschwulst sich Gefäfse in das Nierenbecken ergiefsen, genügt nicht zur Erklärung, da die Hämaturien auch ohne dies entstehen können.

Betreffend die Häufigkeit der Hämaturie bei Hypernephromkranken ist zu bemerken, dafs die in der Literatur sich vorfindenden Frequenzzahlen zum Teil nicht unerheblich voneinander abweichen. P. Wagner sagt: „Besonders häufig, nämlich in ca. 80% der Fälle, soll Hämaturie bei Hypernephromen beobachtet werden". Albrecht hingegen fand das Blutharnen nur 11 mal unter den Symptomen seiner 28 Fälle angeführt, was einem Prozentsatz von 39,3 entspricht und im Vergleich zu der von Israel für die malignen Nierentumoren im allgemeinen berechneten Frequenzzahl von 92,1 ein relativ seltenes Vorkommen der Hämaturie bei den Hypernephromen bedeutet. Die Tatsache findet eine Erklärung durch das manchmal langsame Wachstum der Hypernephrome, sowie ihre Abgrenzung durch eine Bindegewebskapsel.

Bei nicht palpablem Tumor ist es in klinischer Beziehung von Wichtigkeit, festzustellen, von welcher Seite her das Blut kommt, und hier gibt der manchmal vor oder während der Hämaturie auftretende Lendenschmerz einen Fingerzeig, ob die rechte oder die linke Niere erkrankt ist. Allerdings ist es auch schon vorgekommen, dafs die Lendenschmerzen doppelseitig auftraten und deshalb über die Seite der Erkrankung im Zweifel liefsen. Durch den Ureterenkatheterismus und die Cystoskopie wird man in vielen Fällen Aufschlufs darüber erhalten, von welcher Seite das Blut herkommt, insofern die Hämaturie nicht durch eine Erkrankung der Blase bedingt ist. Ob die Blutung durch abgehende Nierensteine verursacht ist, wird durch eine sorgfältige klinische Überwachung festzustellen sein. Die vor oder während des Blutharnens auftretenden Schmerzen lassen sich leicht erklären durch die Stauung des Blutes im Nierenbecken und den hierdurch ausgeübten Druck auf die sensiblen Nerven der Umgebung.

Da die frühzeitige Diagnose, auf Grund der Palpation, wegen der hohen Lage der Geschwulst unter dem Zwerchfell sehr schwer, sozusagen unmöglich ist, wird der Kliniker sein Augenmerk ganz besonders auf das Verhalten der Hämaturie zu richten haben, denn erfahrungsgemäfs ist sie, wenn spontan auftretend und plötzlich aufhörend, als erstes sicheres Symptom (Kuzmik) des Hypernephroms zu betrachten, zumal wenn der Urin gleichmäfsig gefärbt ist, oder wurmförmige Blutgerinnsel mit dünnen, langen Einschnürungen zeigt.

Dafs die Hämaturien beim Hypernephrom zeitlich weit zurückliegen können, was für die Diagnose sehr ins Gewicht fällt, wurde bereits hervorgehoben. So beschrieb Grawitz einen Fall, in

welchem das Blutharnen bereits seit $5^1/_2$ Jahren bestand. Busse erwähnt einen Fall mit 6 Jahren, Manasse einen solchen mit 5 Jahren, Lubarsch mit 3 Jahren, Hildebrand mit 8 Jahren intermittierender Hämaturie, Perthes einen mit 5 Jahren. Ulrich gibt einen Fall an, in welchem die Schmerzen schon vor 20 Jahren bestanden, Driessen einen solchen mit 5 Jahren und Hansemann einen Fall mit 17jähriger Leidensgeschichte (nach Owen Richards).

Der Harn von Hypernephromkranken wird entweder als normal, oder als pathologisch verändert befunden. Eiweifs — Nucleo- oder Serumalbumin — wird nicht selten gefunden. In unserem ersten Falle fanden sich ein starker Eiweifsgehalt, nekrotische Krümel, Eiterkörperchen und einige geschwänzte Epithelien. — Tumorzellen konnten jedoch nicht nachgewiesen werden.

Nebenbei bemerkt, scheint nach den bisherigen Mitteilungen aus der Literatur wenig Aussicht vorhanden zu sein, dafs man ein Hypernephrom auf Grund vorgefundener Geschwulstzellen aus dem Harnbefund diagnostizieren kann.

Wie die Hämaturie, so ist auch der örtliche Schmerz für die Frühdiagnose von Wichtigkeit, denn es sind Fälle bekannt (Albrecht), in denen $4^1/_2$, 6, 11, ja 15 Jahre vor der Aufnahme in die Klinik lokale Schmerzen bestanden haben.

In unserem ersten Falle traten die örtlichen Schmerzen allerdings nicht als Frühsymptom, sondern fast gleichzeitig mit solchen im Skelett auf, was auf die bereits bestehende Verschleppung hinwies. Im zweiten Falle konnten, wie die Hämaturie, so auch die lokalen Schmerzen nicht mit Sicherheit auf die Geschwulst bezogen werden; viel eher scheinen sie mit der Nierensteinkolik im Zusammenhang gewesen zu sein.

Aufser der Hämaturie und dem örtlichen Schmerz ist für die Diagnose natürlich der palpatorische Nachweis des Tumors von der allergröfsten Bedeutung. Dieser gelingt auch in der weitaus gröfseren Mehrzahl der Fälle. Unter den 28 von Albrecht beschriebenen Fällen war der Tumor 26 mal mehr oder weniger deutlich festzustellen; in unseren 4 Fällen ergab die Palpation 3 mal den positiven Befund, während der vierte Fall, wegen seiner Benignität und der Abwesenheit jeglicher Beschwerden und Symptome, keinen Anlafs zur Untersuchung gab.

Es ist wohl überflüssig, zu bemerken, dafs die palpatorische Untersuchung nur mit gröfster Vorsicht und zur geeigneten Zeit vorgenommen werden darf, da die Gefahr einer nachfolgenden

Hämaturie besteht, sowie diejenige einer Lostrennung von Geschwulstthromben und Fortspülung derselben mit dem venösen Blutstrom. Derartige Vorkommnisse sind wiederholt beschrieben worden.

Ganz anders, wie bei den Karzinomen und Sarkomen verhält es sich bei den Hypernephromen mit der Kachexie. Diese kann häufig fehlen, wie auch in unserem zweiten Falle, in welchem es bereits zu multipler Metastasenbildung gekommen war. Allerdings wird man nicht selten Leichen zur Sektion bekommen, die das Bild des äufsersten Kräfteverfalls und der höchstgradigen Abmagerung darbieten, wie in unserem ersten und dritten Falle. Man wird dann genau zu eruieren suchen, ob diese Zustände nicht durch häufig wiederholte und starke Hämaturien, sowie durch die Geschwulst an sich bedingte Störungen der Ernährung verursacht wurden, ohne dafs es zu einer Protoplasmavergiftung durch die Tumorsäfte gekommen ist.

„Wir können," sagt Albrecht, „das Symptom der Kachexie nur in negativem Sinne verwerten, d. h. ein Hypernephrom dann mit grofser Wahrscheinlichkeit diagnostizieren, wenn das jahrelange Bestehen eines Nierentumors sichergestellt ist, und keine Kachexie, wohl aber andere Zeichen der malignen Nierengeschwülste zu konstatieren sind. Dafür, dafs Kachexie das erste Symptom eines Hypernephroms gewesen wäre, finden wir unter unseren Fällen kein Beispiel".

Die klinische Diagnose des malignen Hypernephroms ist in vielen Fällen aufserordentlich schwierig, manchmal sogar unmöglich. Meist wird es sich darum handeln, dasselbe von einem Karzinom oder einem Sarkom der Niere zu unterscheiden. Für ein malignes Hypernephrom spricht, im allgemeinen, ein grofser, langsam gewachsener, freibeweglicher Tumor, welcher lokale Schmerzen verursacht, ferner das Fehlen der Hämaturie und das der Kachexie bei bestehenden Knochenmetastasen. Freilich kommen bei den Hypernephromen auch Hämaturien vor und diese sprechen, wenn sie mehrere Jahre vorher auftraten, ganz besonders für ein Hypernephrom, zumal wenn bei der langen Dauer der Krankheit keine Kachexie aufgetreten ist. Das Bestehen der Kachexie spricht andererseits nicht unbedingt gegen ein Hypernephrom, ebensowenig wie die Hämaturien, nur wird beides häufiger bei den Karzinomen und Sarkomen beobachtet. Desgleichen kann auch der lokale Schmerz, wie beim Karzinom und Sarkom, so auch beim malignen Hypernephrom in den Hintergrund treten. Sarkome wachsen ge-

wöhnlich rasch zu voluminösen Geschwülsten an, Karzinome werden gewöhnlich nicht besonders grofs; beide jedoch zeigen die Tendenz der festen Verwachsung mit der Nachbarschaft.

Als Therapie der malignen Hypernephrome ist nur die Radikaloperation, d. h. die Nephrektomie zu empfehlen, da eine partielle Resektion oder eine Enukleation keinen genügend klaren Einblick in die Verhältnisse gestattet. Wenn auch die Nephrektomie mit gröfseren Gefahren für das Leben verbunden ist, so wird man von ihr doch bessere Resultate von Dauerheilungen erwarten dürfen, als dieses bei den anderen Operationsmethoden wahrscheinlich ist. Metastasen kontraindizieren den operativen Eingriff.

Unsere Fälle.

Der erste Fall betrifft eine kaum 24jährige Patientin, welche etwa 8 Monate vor dem Tode die ersten Beschwerden ihrer Krankheit verspürte. Bis dahin fühlte sie sich wohl und hatte keine Ahnung von ihrer Geschwulst. Es traten plötzlich neuralgieartige heftige Schmerzen auf, zuerst im Rücken, dann im Arm; Druckempfindlichkeit auf den Rippen, dem Schlüssel- und Brustbein. Zur Zeit der ersten Beschwerden waren also bereits mannigfache Metastasen im Skelett vorhanden. Hämaturie bestand in abwechslungsweise mehr oder weniger hohem Grade. Die Abmagerung erreichte zuletzt den denkbar höchsten Grad. Das Leiden mufs äufserst qualvoll gewesen sein.

Bei der Sektion wurde der Primärtumor im Zustande des völligen Zerfalles angetroffen und in dem Rudimente eines Nierenkelches ein kirschkerngrofser, warziger, harter Stein gefunden.

Zur histologischen Untersuchung gelangten Entkalkungsschnitte aus den Metastasen eines Wirbels und einer Rippe, sowie Schnitte aus dem spärlich erhaltenen Material des Haupttumors.

Die approximale Partie des rechten Humerus und des linken Femur wurden der Länge nach aufgesägt, nach der Natur abgezeichnet und als Fig. 1 und Fig. 2 reproduziert.

Das Becken, ein aufsergewöhnlich schönes Mazerationspräparat, wurde in 3 verschiedenen Ansichten photographiert; s. Fig. 3, 4, 5.

Der Fall hat ganz besonderes Interesse wegen des jugendlichen Alters.

Aufserdem ist es die auffallend hochgradige Metastasierung des Skeletts, welche diesen unseren ersten Fall besonders auszeichnet.

Der zweite Fall bezieht sich auf einen 44jährigen Arzt, der erst 10 Tage vor dem Eintritt in die Klinik stärkeres Stechen in der Nierengegend verspürte und bei dieser Gelegenheit durch eigene Untersuchung die Geschwulst entdeckte. Vor 5 Jahren litt der Patient an Nierensteinkolik links (es gingen einige Steine ab) und seither öfter an Stechen in der linken Nierengegend, also auf der Seite der Geschwulst. Hämaturie nur spurweise vorhanden. Keine beträchtliche Abmagerung, im Gegenteil guter Ernährungszustand, zur Zeit des Todes, der 5 Tage nach der Operation (Nephrektomie) eintrat. Tod durch Herzschwäche bei Cor adiposum mit dilatiertem rechtem Ventrikel. Ausgeheilte Appendicitis.

Keine Metastasen im Skelett, wohl aber in den Lungen, unter dem Brustfell.

Der Primärtumor zeigte wenig Zerfall in seinem Innern; es wurden Schnitte desselben, sowie solche aus den subpleuralen Metastasen zur mikroskopischen Untersuchung verwendet. Gewicht des Tumors samt Niere 1490 gr.

Der dritte Fall, eine $65^1/_2$jährige Frau betreffend, ist wieder ausgezeichnet durch starke Abmagerung. Eine Krankengeschichte kann leider nicht gegeben werden, da der Fall aus einem hiesigen Hilfsspital stammt, in welchem es die Verhältnisse dem ohnehin schon überbürdeten Arzte nicht gestatten, Krankenprotokolle zu führen.

Die Geschwulst wurde durch Nephrektomie entfernt.

Keine Metastasen im Skelett, sondern in den regionären Lymphdrüsen, Leber und Lungen.

Mikroskopisch untersucht wurden Schnitte aus der Grenzzone von Geschwulst und Niere.

Gewicht des Tumors samt Nierenrest 677 g. Photographische Aufnahme, s. Fig. 6.

Der vierte Fall hat besonderes Interesse wegen des hohen Alters von 89 Jahren, das bis jetzt nicht beobachtet wurde. Der Patient hatte zeitlebens keine Beschwerden von seiner Geschwulst. Diese wurde nicht bösartig; sie wurde zufällig bei der Sektion entdeckt. Todesursache: Lungenödem und hypostatische Pneumonie.

Der Sektionsbericht wurde nur auszugsweise, soweit uns interessierend, wiedergegeben.

Zur histologischen Untersuchung wurden Schnitte aus der Grenzzone von Geschwulst und Niere genommen.

Gewicht des Tumors samt Nierenrest 460 g.

Photographische Aufnahme, s. Fig. 7.
Mikroskopische Zeichnung, s. Fig. 8.

Fall I. Chirurgische Klinik.

Krankengeschichte der M. K., 23 Jahre.

Anamnese:

Vater gesund. Mutter wegen Carcinoma mammae operiert. Eine Schwester hat Gallensteine.

Patientin war früher nie krank. Um Neujahr 1905 bekam Patientin Schmerzen im Rücken, wie Hexenschufs. Bald darauf Schmerzen des rechten Armes. Vor Ostern wieder hexenschufsartiger Anfall, so dafs Patientin umfiel; konnte sich im Bett nicht mehr bewegen. Daraufhin bekam Patientin eine Geschwulst im Abdomen, die aber auf Behandlung hin wieder verschwand. Immer Schmerzen in der linken Nierengegend und im rechten Arm. Appetit stets sehr schlecht. Stuhlgang unregelmäfsig, verstopft. Diurese o. B. Seit Neujahr starke Abmagerung.

Patientin war vom 15. Mai bis 7. Juli in Riehen. Dr. V. gibt im Begleitbrief folgende Daten an: 9. Juli 1905.

. . . . Patientin hat eine voluminöse rätselhafte Geschwulst im linken Hypochondrium. Welches Organ? Niere? Eine Punktion von der Lumbalgegend her gab nur Blut. Ferner hat sie beständig Eiter im Urin und zeitweise Hämaturie, d. h. stärkere Hämaturie — denn rote Blutkörperchen waren vereinzelt immer nachweisbar. Stärkere Hämaturie anfangs Mai zu Hause und vom 30. Juni bis 3. Juli bei uns. Urinmengen ca. 900—1100 cm^3. Öfters konnte ich hyaline und granulierte Zylinder nachweisen. Der erwähnte Tumor machte im ganzen wenig Schmerzen; er scheint hinter dem Kolon zu liegen. So schien es uns wenigstens bei der Aufblähung vom Rektum aus.

Ferner fanden wir: totale, starke druckempfindliche Kyphose der Brustwirbelsäule mit Versteifung. Patellarsehnenreflexe stark erhöht. Sphinkterparese. Blasenparese. Beides in letzter Zeit zunehmend. Parese der unteren Extremitäten. Diverse schmerzhafte Knochendruckpunkte auf Sternum, Rippen usw. Schwellung auf einer Rippe vorn rechts. Grofse allgemeine Schwäche und Blässe. Vollständige Anorexie. Hartnäckige Konstipation. Blutuntersuchung war negativ. Magenchemismus normal. Temperatur zwischen 37 und 38° C. Puls 90—100. Nie Erbrechen.

Wahrscheinliche Diagnose: Tuberkulöse Spondylitis oder Hydronephrose oder Tuberculosis oder Tumor renis.

Therapie: Kali jodatum, später Brom; dann symptomatisch.

Nachträglich sind noch sehr heftige Ulnarisneuralgien rechts und Druckempfindlichkeit in der rechten Supraklavikulargrube."

Status praesens.

Blafs, mager. Sehr nervös. Subfebril.

Lunge: Grenzen normal, verschieblich. Schall beidseits; rechts einige Rasselgeräusche.

Herz: o. B.

Rücken und Lendenwirbelsäule: untere Hälfte konvex, ohne seitliche Ver-

biegung, ohne erhebliche Druckempfindlichkeit. Stärkeres Prominieren eines Druckpunktes. Kyphose läfst sich nicht ausgleichen.

Leib: links vom Rippenbogen herkommend, bis ca. in die Mittellinie, nach unten nicht ganz bis zur Darmbeinschaufel reichend, eine flache Prominenz. Leib sonst nicht aufgetrieben. Decken nur reflektorisch gespannt bei Palpation. Der Tumor fühlt sich prall an; hat anscheinend glatte Oberfläche. Er läfst sich nach der Mitte und nach unten bequem abgrenzen. Die eigentliche Nierengegend (Lende) ist frei. Über dem Tumor aufsen Dämpfung, gegen die Mitte zu tympanitischer Beiklang. Die Dämpfung reicht nach unten bis gegen die 12. Rippe; sie geht nach oben in die Herzdämpfung über. Rechts ist die Niere nicht zu fühlen.

Blase: nicht über der Symphyse. Beständiges Träufeln. Durch den Katheter wird 1 Liter sauren, ziemlich klaren Urins entleert. Im Sediment rote Blutkörperchen, zum Teil ausgelaugt. Viele Blasenepithelien, Eiterkörperchen, einige wenige granulierte Zylinder. Kein Zucker, nur wenig Eiweifs.

Cystoskopie: Injektion der Schleimhautgefäfse. Im Trigonum unterhalb der Ureterenmündungen graue Knötchen, die zum Teil gröfsere Auflagerungen bilden (Inkrustationen). Im Auge des Katheters finden sich solche Kalkkrümel. Die Ureteren sind wenig verändert.

Rektum: mit Kot gefüllt. Oberhalb des Steifsbeines ein querer druckempfindlicher Wall auf dem Knochen, mit der Schleimhaut nicht verwachsen. Nach gründlichem Abführen, das erst auf mehrere Einläufe und gröfsere Dosen von Ol. Ricini erfolgt, Aufblasen des Kolon. Das Colon descendens fühlt sich deutlich vor dem Tumor an. Es handelt sich damit nicht um die Milz. Blutuntersuchung: Körperchen, rote, weifse.

13. Juli 05. Ureterenkatheterismus (Prof. Enderlen):

Beidseits leicht. Rechts entleeren sich nur wenige Tropfen, links nur ca. 5 cm^3, trotzdem die Katheter ca. $^3/_4$ Stunden liegen. Mikroskopie: links nekrotische Krümel, Eiterkörperchen, rote Blutkörperchen, etwas geschwänzte Epithelien — rechts kleine Blutkörperchen, keine Eiterkörperchen.

15. Juli 05. Ureterenkatheterismus (Prof. Enderlen):

Rechts entleert sich sehr viel klarer Urin — links nur einige cm^3. Beidseits nach Zentrifugieren rotes Sediment. Keine Tuberkelbazillen in den getrennten Urinen nachzuweisen. Gefrierpunktserniedrigung rechts 0,48 — links, wegen der geringen Urinmenge, nicht bestimmbar.

Motilität beider Beine vorhanden. Das linke Bein kann nicht ganz gestreckt werden.

Sensibilität überall erhalten.

Patellarreflex stark ausgeprägt. Kein Patellar- noch Fufsklonus. Im rechten Arm viel Schmerzen, zeitweise Bewegungshemmung. Objektiv nichts nachzuweisen. Sensibilität erhalten.

Diagnose:

Da der Tumor hinter dem Kolon liegt, trotzdem in der Milzgegend, die Niere zu geringe Erscheinungen für eine Nierentuberkulose macht und nachgewiesenermafsen funktioniert (Hydronephrose ausgeschlossen ist), wird auf einen Tumor der linken Nebenniere geschlossen.

Die Operation wird der eingetretenen Cystitis wegen verschoben. Der

Urin ist seit dem letzten Ureterenkatheterismus sehr blutig, mit starkem Eiweifssediment, alkalisch. Blasenspülungen. Der Urin wird seit dem Eintritt täglich durch zweimaligen Katheterismus entleert. Dadurch Trockenbleiben in der Zwischenzeit. Der Sphinkter ani ist sehr schlaff. Ischuria paradoxa, Mastdarmlähmung durch Metastasen?

17. Juli 05. Patientin ist sehr schwer zu pflegen, jammert viel, macht stark hysterischen Eindruck. Die Flexionskontraktur in der linken Hüfte wird als hysterisch aufgefafst. Streckung des Beines ohne grofse Schwierigkeit und Schmerzen. Nachher Unfähigkeit zu beugen.

18. Juli 05. Keine Schmerzen im Bein. Das linke Bein stark verkürzt, nach innen rotiert, die linke Hüfte stark emporgeschoben. Abnorme Beweglichkeit und Krepitation im Schenkelhals. Die Untersuchung ist ohne jegliche Schmerzhaftigkeit ausführbar. Aus der Schmerzlosigkeit und der geringen Ursache wird auf Spontanfraktur geschlossen, entstanden auf Grund einer Tumormetastase im Schenkelhals. Durch das Röntgenbild wird diese Annahme bestätigt. Am Trochanter bis in den Femurhals Knochenstruktur völlig aufgehellt. Der Schaft ist in den Trochanter, der Trochanter in den Schenkelhals eingetrieben. Der Trochanter minor ist abgesprengt. Die vorstehenden Bruchzacken geben kaum einen Schatten.

Extensionsverband, der sehr gut ertragen wird.

21. Juli 05. Starke Schmerzen im rechten Arm; er wird rechtwinklig im Ellenbogengelenk gebeugt auf den Thorax gehalten.

27. Juli 05. Rechter Arm im Schultergelenk nach vorn subluxiert. Etwas unterhalb des Humeruskopfes auf der Innenseite eine weiche, druckempfindliche Prominenz. Auf der zweiten Rippe rechts ebenfalls eine rundliche druckempfindliche Vorwölbung. Gewicht der Extension wegen starker Schmerzen vermindert.

28. Juli 05. Wegen starker Schmerzen nachts Morphium 3 Teilstriche.

7. August 05. Zunehmende Schmerzen im rechten Arm.

14. August 05. Seit einigen Tagen starke Diarrhoeen, die nur schwer auf Opium stehen. Decubitus über handtellergrofs, ziemlich rasch wachsend; äufsere Genitalien ödematös. Da Patientin äufserst unruhig ist, nachts mehrmals bis $^1/_2$ Spritze Morphium.

20. August 05. Decubitus rasch wachsend. Immer starke Diarrhoeen. Rechter Arm ödematös.

25. August 05. Patientin verfällt zusehends. Äufserste Abmagerung.

26. August 05. Exitus.

Sektionsbericht der M. K. $23^3/_4$ Jahre.

Geb. 1881. 13. Nov.

Gest. 1905. 26. August, nachmittags 12 Uhr 15.

Sektion: 26. August, nachmittags 3 Uhr 30.

Klinische Diagnose: Malignes Hypernephrom, Knochenmetastasen.

Länge:	144 cm
Gewicht:	22,99 K
Herz:	133 g
Milz:	90 g
Rechte Niere:	87 g

Leber: 1237 g
Gehirn: 1258 g
Schädeldurchmesser: 16,9 cm. 14,0 cm.

Kleine, äufserst abgemagerte, weibliche Leiche, von sehr blasser Hautfarbe. Abdomen eingesunken. Linkes Hypochondrium etwas vorgewölbt. Linkes Bein im Hüftgelenk verkürzt; hier abnorme Beweglichkeit. An vielen Stellen unterhalb der Haut sind derbe, harte Drüsen durchfühlbar. In der rechten Supraklavikulargrube ist ein gröfseres Drüsenpaket fühlbar. In der Sakralgegend ein etwa doppelt handgrofser, schmieriger, graugrüner und fetzig belegter Decubitus, in dessen Grund das fast vollkommen mazerierte Sakrum freiliegt; er dehnt sich nach unten gegen beide Glutaealfalten aus. 5 cm unterhalb des rechten Schultergelenks ist der Humerus etwas aufgetrieben und winklig geknickt; keine abnorme Beweglichkeit.

Zwerchfellstand: links 4. Rippe, rechts 4. Interkostalraum.

Brusthöhle: es liegen vor Herzbeutel, 4 Finger breit, enthält etwas seröse Flüssigkeit. Lungen stark retrahiert.

Herz: klein. Epicard blafsgrau. Rechter Ventrikel schlaff, enthält viel Cruor und Speckhaut. Endocard blafs, zart; ebenso Pulmonalis. Rechter Vorhof enthält Cruor und Speckhaut. Herzohr leer. Trikuspidalis knapp für 3 Finger durchgängig. Muskulatur sehr hypoplastisch, blafs graurot. Cava inferior und superior leer, o. B. Linker Ventrikel kontrahiert, enthält wenig Speckhaut und Cruor. Endocard leicht verdickt. Aorta klein, zart. Mitralis knapp für 2 Finger durchgängig. Im linken Vorhof Cruor. Muskulatur auf dem Schnitt blafs graurot. Coronararterie zart, blafs.

Beide Pleuren spiegelnd, glatt. Lungen von sehr kleinem Volumen, knisternd.

Linke Lunge: auf dem Schnitt Oberlappen hell graurot. Unterlappen dunkel graurot. Oberlappen stark lufthaltig. Proben aus einem dunkleren Bezirk des Unterlappens sinken im Wasser unter. Bronchien sehr blafs. Im Unterlappen sind die Bronchien mit rötlicher Flüssigkeit gefüllt. In einem Gefäfs findet sich eine thrombusartige, aufsitzende, kurze Exkreszenz.

Rechte Lunge: äufserlich wie die linke. Auf dem Schnitt durchweg hellbraunrot, stark lufthaltig. Hilusdrüsen schwarz, etwas vergröfsert, feucht.

Halsorgane: Zungen- und Gaumenschleimhaut blafs. Tonsillen flach, auf dem Schnitt glasig. Schleimhaut des Pharynx und Ösophagus sehr blafs, o. B. Kehlkopf enthält schaumigen, weifsen Schleim. Stimmbänder und Trachea sehr blafs, sonst o. B. Schilddrüse, beide Lappen hühnereigrofs; rechts homogen kolloide Substanz, links einige bis kirschkerngrofse, gallertige gelbgrüne, weiche Knoten.

Aorta thoracica sehr eng. Am Hals einige leicht vergröfserte Drüsen.

Der erwähnten Auftreibung und Knickung am rechten Humerus entspricht auf dem Schnitt eine geheilte Fraktur des Knochens. Das ganze Mark des oberen Humerus ist von weichen Tumormassen eingenommen. Nach unten zu einige kleine, isolierte Tumorherdchen. Nur im obersten Teil des Kopfes ist noch annähernd normaler Knochen vorhanden. Dem oben erwähnten Tumorpakete in der Supraklavikulargegend entspricht ein kleinapfelgrofser Tumor, der die Gegend der beiden ersten Rippen an ihrem Ursprung an der Wirbelsäule einnimmt. Wirbelsäule und Rippen sind hier usuriert. Der Tumor ist

auf dem Schnitt weich, grauweifs bis gelblich, durch einzelne Blutungen rot gescheckt. An verschiedenen Rippen, rechts und links, harte Auftreibungen des Knochens; im Innern ähnliche Tumormassen. Wirbelsäule, vom 9.—11. Brustwirbel herdweise Tumormetastasen. Der 12. Brustwirbel ist nach dem 1. Lendenwirbel hin eingeknickt, und schräg nach links über den Lendenwirbel heruntergerutscht. Im Lendenwirbel finden sich noch blutige, gallertige Massen, mit zum Teil gelblichen käseartigen Stellen. Am Becken sitzen an beiden articulationes sacro-iliacae grofse, weiche Tumorknoten von der gleichen Beschaffenheit, wie die oben beschriebenen. Hintere Teile der Darmbeinschaufel vollständig wegmazeriert. In der linken Fossa iliaca sitzt ein kleinapfelgrofser Knoten. Weitere Knoten in der Ausbuchtung des Sakrum, und in der linken Hälfte der Symphyse. Der Veränderung im linken Hüftgelenk entspricht eine Schenkelhalsfraktur; auch hier neben kallösen Massen gröfsere Tumormassen.

Abdomen: es liegen vor:

Leber, in der Mittellinie 2 Finger breit, in der Mammillarlinie 3 Finger breit. Nach links der stark kontrahierte Magen, der auf einem die ganze linke Nierengegend einnehmenden, cystischen Sacke aufliegt. Nach unten verläuft das Querkolon darüber hinweg. Flexura lienalis nach hinten fixiert. Der erwähnte Sack ist an einer Stelle mit dem Peritoneum parietale verwachsen. Bei seiner Lösung reifst er ein und es entleeren sich graue, fetzige, zum Teil halbflüssige Massen. Nach unten liegen im Abdomen stark kontrahierte Dünndarmschlingen und das Coecum vor.

Processus vermiformis: nach vorne unten reichend, 7 cm lang, durchgängig, enthält etwas Kot.

Es wird zuerst der Darm herausgenommen, mit Ausnahme der am Sack adhärenten Stelle, sodann wird der Magen eröffnet.

Magen: klein, stark kontrahiert, enthält gelbliche schleimige Flüssigkeit. Schleimhaut glatt, o. B.

Duodenum: Schleimhaut glatt, o. B. Ductus choledochus durchgängig.

Pankreas: im Schwanzteil, dem erwähnten Sack aufliegend, flächenhaft mit demselben verklebt. Auf dem Schnitt von graugelber Farbe, blafs, körnig, im Schwanzteil atrophiert.

Milz: nur lose mit dem Sack verklebt. Mafse 9 : 5,5 : 3. Kapsel glatt. Parenchym fest, dunkel blaurot. Follikel und Trabekel deutlich.

Leber: Mafse 19 : 24 : 6. Kapsel glatt. Auf dem Schnitt fahl graugelb. Stauungs- und Fettzeichnung.

Gallenblase: mit dunkelgelber Galle gefüllt. Schleimhaut glatt, o. B.

Die ganze Vena cava inferior vollständig leer.

Nebennieren: beidseits o. B.

Der nun herausgenommene Sack zeigt an seinem unteren Ende einen kleinen, dem unteren Nierenpol entsprechenden Vorsprung. Beim Verfolgen der Ureteren, von unten her, gelangt man in der Höhe des Nierenbeckens in einen divertikelartigen Raum von Nufsgröfse, in welchen verschiedene Lumina münden, die sich als Rudimente der Nierenkelche darstellen. In einem derselben findet sich ein kirschkerngrofser, warziger, harter Stein. Nun wird der Sack eröffnet. Er ist gut doppeltfaustgrofs, ziemlich dick, an einer Wandstelle leicht zerreifslich. An einer Stelle Durchbruch in das darüberliegende Colon trans-

versum. Der ganze Sack ist erfüllt mit schwarzbraunen, stinkenden, nekrotischen Fetzen; gegen den untern Pol hin auch noch gelbrotes, vielfach durchblutetes Tumorgewebe. Am untern Ende des Sackes ist noch ein kleines Stück normale Niere vorhanden. Der Tumor ist gegen dieses hin scharf bindegewebig abgegrenzt. Ein Ast der Vena renalis, der in den Sack führt, zeigt einen kleinen Thrombus. Die Geschwulst springt auch zapfenartig in verschiedene der oben erwähnten Nierenkelche vor.

Rechte Niere: von entsprechender Gröfse. Kapsel leicht abziehbar. Konsistenz ziemlich schlaff. Oberfläche glatt, von blafs graugelber Farbe; an verschiedenen Stellen bis erbsgrofse, gelbweifse, weiche vorspringende Herdchen, die beim Einschneiden keilförmig sind. Rinde auf dem Schnitt breit, etwas prominent, von gelbbrauner Farbe. Gefäfszeichnung. Pyramiden braunrot. Nierenbecken weit; auf seiner Wand ein graugrüner, mifsfarbener, leicht kalkhaltiger Belag, der sich in den bis auf Fingerdicke erweiterten Ureter fortsetzt. Aus dem Ureter entleert sich massenhaft dicker, braunroter, schleimiger Eiter.

Blase: sehr eng. Schleimhaut stark gefaltet; auf den Falten dunkel blaurot, zum Teil eitrig belegt. Ureteren durchgängig.

Genitalien: Hymen vorhanden. Vagina sehr eng. Uterus 6 cm lang. Orificium externum rund. Im Cervix zäher, glasiger Schleim. Schleimhaut etwas gerötet. Muskulatur gut. Ovarien beidseits haselnufsgrofs. Im linken ein Corpus luteum, bohnengrofs.

Rektum: mit massenhaftem, grauschwarzem Kot gefüllt. Schleimhaut glatt, o. B.

Darm: mit Ausnahme des oben erwähnten Durchbruches in das Colon transversum, o. B.

Dura mater: Innenfläche glatt.

Schädel: symmetrisch, mässig schwer. Nähte sichtbar. Diploë schwach entwickelt.

Gehirn: sehr blafs. Arterien der Basis zart. In beiden Seitenventrikeln etwas trübe, seröse Flüssigkeit.

Kleinhirn: von guter Konsistenz. Zahlreiche helle Blutpunkte.

Grofshirn: o. B., sehr blafs; ebenso Ganglien, Pons, Medulla oblongata o. B.

Anatomische Diagnose.

Hypernephroma malignum renis sinistri perforans in colon transversum (flexuram lienalem). Metastasen in das Knochensystem (rechten Humerus, Ripper, Wirbelsäule, Becken, linken Schenkelhals).

Fraktur des linken Schenkelhalses, Infraktion des rechten Humerus und des 12. Brust- und des 1. Lendenwirbels.

Kachexia. Atrophia cordis et lienis. Degeneratio adiposa hepatis. Pyelonephritis dextra. Cystitis.

Das Becken und die vier letzten Lumbalwirbel wurden mit aller Sorgfalt mazeriert, wodurch auf künstliche Weise am Präparate Defekte gesetzt wurden, die genau den zur Zeit des Todes bestehenden Tumormetastasen entsprechen. Diese Substanzverluste geben uns nun ein deutliches Bild von der Ausdehnung der Zerstörung, welche durch die Geschwulstmassen verursacht wurden.

Beckenmafse: Distantia spinarum 22 cm.
„ cristarum 25 cm.
Conjugata 11,5 cm.
Diameter obliqua II 12 cm.
„ „ I 11 cm.

Rechtes Hüftbein: oberhalb der Articulatio sacroiliaca findet sich ein grofser, 5 cm langer und $3^1/_2$ cm breiter Defekt. Der Darmbeinkamm fehlt auf einer Strecke von 4 cm vollständig. Am untern Rande des Defektes ist die Substantia compacta stark verdünnt. Die Zone dieser Verdünnung hat eine Breite von $^1/_2$—$1^1/_2$ cm. Unterhalb dieser verdünnten Randzone des Defektes befindet sich eine etwa 2 cm lange und 2 mm hohe wallartige Erhebung von neugebildetem Knochengewebe. Die ganze Begrenzung des Defektes ist, sofern man von der Struktur der freiliegenden Substantia spongiosa absieht, eine scharfe, stellenweise zackige. Der Darmbeinkamm selbst weist an den beiden Endpunkten der Diskontinuität zwei gröfsere überhängende, scharfe Knochenzacken auf. Ein weiterer, etwa nufsgrofser Defekt befindet sich zwischen Acetabulum und Incisura ischiadica major, von welcher selbst beinahe ein Drittel zerstört ist. Ferner ist etwa die Hälfte der Fossa acetabuli defekt. Das Gebiet, wo die Corpora ossis ischii und ossis pubis mit dem Os ileum auf der Innenseite des Beckens zusammentreffen, fehlt in einer Ausdehnung von $3^1/_2$ bis 3 cm. Die Linea arcuata ist nur nach hinten zu, etwa noch zur Hälfte, vorhanden. Ein etwa haselnufsgrofser Defekt findet sich im Os ischii, zwischen der Gelenkpfanne und dem Tuber ischiadicum. Ein ungefähr ebenso grofser Defekt betrifft das Darmbein an seiner Verbindung mit dem Kreuzbein.

Linkes Hüftbein: auf der Innenseite der Darmbeinschaufel, etwa 1 cm unterhalb der Mitte des Kammes, ist ein kreisrunder Defekt von 4 cm Durchmesser. Seine Ränder sind wallartig aufgeworfen und bilden einen ringförmigen, scharfen Kamm. Auf der Aufsenseite ist das Loch dieses Defektes in der Compacta nur etwa halb so grofs. Beide Defekträndер der Compacta, der innere sowohl wie der äufsere, sind stark unterminiert, weil die dazwischenliegende Spongiosa stärker ausgefressen wurde. In der Nähe dieses grofsen Defektes liegen noch 4, teils gröfsere, teils kleinere. Einer derselben grenzt direkt an den hintern obern Rand des eben beschriebenen grofsen kreisrunden Defektes an.

Die Articulatio sacro-iliaca, sowie die Pars lateralis des Kreuzbeins der linken Seite sind bis auf einen kleinen Rest vollständig zerstört. Dieser Defekt hat eine Länge von 6 cm und eine Breite von 3 cm. An diesen grofsen Defekt, nach hinten angrenzend, ein weiterer, kleinhühnereigrofser, der sich bis zur Spina iliaca posterior inferior erstreckt.

Das linke Os ischii hat auf seiner innern Seite 4 etwa kirschgrofse Aushöhlungen. Vom linken Os pubis steht nur noch eine dünne Knochenlamelle, welche das Foramen obturatum begrenzt.

Das Kreuzbein hat mehrere etwa pflaumengrofse Aushöhlungen, die mit einander kommunizieren. Links ist das Kreuzbein an seiner hintern Seite stellenweise vollständig wegmazeriert.

Zwischen dem 2. und 3. Lumbalwirbel, auf der hintern Seite, ein zwetschengrofser Defekt. Der Processus mamillaris und transversus sind rechts hochgradig zerstört. Der Processus spinosus des 4. Lumbalwirbels fehlt vollständig. Der

5. Lumbalwirbel zeigt einen haselnufsgrofsen Defekt an der Ursprungsstelle des rechten Processus transversus.

Die Zahl der Defekte des ganzen Beckenpräparates anzugeben, ist kaum möglich, da sie vielfach ineinander übergehen und teilweise auch verborgen liegen. Die Gröfse variiert zwischen der eines Kirschensteines und derjenigen eines kleinen Hühnereies. Man gewinnt den Eindruck, dafs ganz aufsergewöhnlich hochgradige und zahlreiche Substanzverluste an diesem Becken vorhanden sind.

Mikroskopischer Befund.

1. Primärtumor. Schnitte aus dem Grenzgebiet von Geschwulst und Niere.

Das etwas weiter vom Tumor entfernte Nierenparenchym zeigt im ganzen normale Struktur; nur bei einzelnen Glomeruli ist die Kernfärbung undeutlich. Auffallend sind die zahlreichen prallgefüllten Blutgefäfskapillaren. Dazu tritt noch eine interstitielle Bindegewebswucherung mit stellenweiser Anhäufung von Rundzellen. Die Nierenkanälchen werden dadurch immer mehr zusammengedrückt und in die Länge gezogen. Es sind nur noch wenige Glomeruli sichtbar; ihre Kapsel ist verdickt und hyalin. Die Bindegewebsfasern lagern sich immer dichter, werden breiter. Die Nierenkanälchen und Glomeruli verschwinden völlig und es bildet sich allmählich eine eigentliche Tumorkapsel mit ziemlich reichlichen, meist spindligen Zellkernen.

Von dieser Kapsel aus setzt sich ein feines Bindegewebsnetz mit spindligen Kernen und zahlreichen Blutgefäfskapillaren in das Innere des Tumors fort; es werden aber keine eigentlichen Alveolen gebildet. Breitere Bindegewebsbalken sind nur selten sichtbar. Zwischen diesen Bindegewebsfasern liegt das diffus gewucherte Geschwulstgewebe. Es besteht aus grofsen, polymorphen, z. T. dichter aneinander gelagerten Zellen. Ihr Kern ist grofs, rundlich oval, und deutlich gefärbt, mit Nukleolen. Das Protoplasma ist blafs und zeigt stellenweise Fetteinschlüsse. Aus den prallgefüllten Kapillaren ergiefsen sich häufig Blutungen zwischen die Tumorzellen, Keine Riesenzellen.

2. Metastase aus einem Wirbel. Entkalkungsschnitt.

Es finden sich in der Spongiosa zwischen den Knochenbälkchen Tumorzellen. In ihrem histologischen Verhalten stimmen sie mit den obenbeschriebenen Zellen des Primärtumors völlig überein, nur zeigt ihr Protoplasma weniger Fetteinschlüsse. An verschiedenen Stellen beobachtet man Eindrücke der Tumorzellen in die Knochenbälkchen, indem sie sich gleich Osteoklasten an die Knochensubstanz anlagern und dieselbe zerstören.

3. Metastase aus einer Rippe. Entkalkungsschnitt.

In der Spongiosa sieht man verschiedenenorts Einlagerungen polymorpher Tumorzellen mit grofsen Kernen. Die kompakte Lagerung der Zellen ist ähnlich wie die im Primärtumor. Riesenzellen hie und da.

Fall II. Medizinische Klinik.

Krankengeschichte des H. S., Arztes, $43^3/_4$ Jahre.

Anamnese.

Patient hatte im Alter von 11 Jahren eine Darmentzündung, wahrschein-

lich Perityphlitis. Später war er immer ganz gesund. Als Student Potatorium, sonst nicht. Keine sexuelle Infektion. Im Rauchen mäfsig.

Patient wurde im Laufe der Jahre ziemlich dick; deshalb unternahm er vor 6 Jahren eine „Entfettungskur", d. h. er lebte hauptsächlich von Fleisch. Der erwünschte Erfolg blieb jedoch aus. Nach einem Jahre traten Nierensteine auf. Patient bemerkte zuerst Blutspuren im Urin. Zwei Tage später traten morgens heftige Schmerzen in der linken Nierengegend auf. Die Schmerzen zogen längs der Ureterengegend nach abwärts, ergriffen dann die Blasengegend und schliefslich gingen im Laufe des Tages, unter heftigen Schmerzen in der Harnröhre, mit dem Urin 3 kleine, ca. 3 mm lange Splitterchen ab. Dann waren die Schmerzen vorbei. Patient trinkt seither viel Mineralwasser, spürte aber dennoch hie und da Stechen in der linken Nierengegend.

Seit etwa einem Jahre fühlt sich Patient im ganzen etwas schwächer, als früher, hatte weniger Appetit und mehr Durst; er magerte auch ein wenig ab. Seit derselben Zeit bemerkte er auch eine zunehmende Rötung im Gesicht, besonders an der Nase, wie bei einem Potator. Die hie und da auftretenden Schmerzen in der linken Nierengegend bezog er auf Nierensteine.

Seit Neujahr nahm die Appetitlosigkeit zu; die Schwäche steigerte sich rascher als früher. Auch die Rötung im Gesicht vermehrte sich und die Farbe wurde bläulicher. Auch die Hände wurden allmählich rot. Doch war die Schwäche nie sehr hochgradig, so dafs Patient bis gestern seine anstrengende Praxis besorgen konnte.

Vor 10 Tagen trat stärkeres Stechen in der linken Nierengegend ein. Patient palpierte die linke Seite und bemerkte einen grofsen Tumor, welchen er von vorne gut abtasten konnte; er wufste jedoch nicht, ob es die Milz oder die Niere sei. Seither fühlte er immer Stechen in der Nierengegend; der Tumor schien unverändert.

Aufser der Schwäche keine Allgemeinerscheinungen, kein Husten, keine Kopfschmerzen.

Seit 3 Monaten Polyurie. Patient mufste nachts immer Urin lassen.

Status praesens.

Kräftiger Körperbau. Guter Ernährungszustand. Gesicht im ganzen gerötet; die Wangen, Ohren und Nase dunkelblaurot. Starke Erweiterung der Hautvenen in der Umgebung der Ohren und der Nase. — Hände gerötet; besonders Streckseite des Handgelenks hochrot mit bläulichem Ton.

Zunge nicht belegt. Rachen gerötet. Tonsillen nicht vergröfsert. — Sklera beidseits weifs; Pupillen gleich, reagieren. — Thorax gut gewölbt. Atmung regelmäfsig.

Lungen: Grenze vorne, rechts: oberer Rand der 7. Rippe. Grenzen hinten, beidseits: 11. Dorsalfortsatz. Lungengrenzen beidseits verschieblich. Schall hell. Atemgeräusch vesikulär.

Herz: Spitzenstofs im 5. Interkostalraum, in der Mammillarlinie.

Absolute Dämpfung: 4. Interkostalraum — linker Sternalrand — etwas innerhalb der Mammillarlinie.

Relative Dämpfung: 3. Rippe — linke Mammillarlinie — 2 Finger breit rechts vom rechten Sternalrand.

Herztöne rein. — Puls kräftig, regelmäfsig. —

Blutdruckbestimmung (nach v. Recklinghausen):
Blutdruckmaximum 160 cm Wasser.
Blutdruckminimum 120 cm Wasser.

Leber palpabel; überragt den Rippenrand 2 Finger breit.

Abdomen: aufgetrieben; besonders die linken oberen und seitlichen Partien vorgewölbt. Man fühlt einen unregelmäfsigen höckrigen, ziemlich weichen Tumor, der nach vorne bis zur Parasternallinie reicht und etwa die Form einer stark vergröfserten Milz hat, aber auffallend breit ist, keine Inzisuren und keinen scharfen Rand erkennen läfst. Abgrenzung vom Rippenbogen nicht ganz sicher. — Patellarreflexe vorhanden.

Blut: rote Blutkörperchen 7 500 000
Hämoglobin ca. 21%
Leukocyten 7 500

Aufblähung des Dickdarms: Der Tumor rückt seitlich und nach hinten. Der Schall an der Stelle des Tumors wird tympanitisch.

Röntgenaufnahme (nach Purgieren mit Ol. Ricini): schwacher Schatten an Stelle des Tumors.

Der Patient wird auf die chirurgische Abteilung verlegt.

Chirurgische Klinik.

Krankengeschichte des H. S., 43¾ Jahre.

Wurde am 21. Mai von der medizinischen Abteilung auf die chirurgische verlegt.

21. Mai 06. Operation: Exstirpation des Nebennierentumors samt Niere.

In der Narkose und in Seitenlage fällt der Tumor nach der Mitte zu und ist deutlicher abzutasten; die Flanke ist leer. Der Schnitt wird von der 11. Rippe horizontal nach vorn bis gegen den Rektus geführt. Nach Durchtrennung der Muskulatur stöfst man auf die Fettkapsel der Niere, die von fast kleinfingerdicken Venen durchzogen ist. Zwischen ihr und dem darunter liegenden prallelastischen Tumor, sowie der Bauchwand, bestehen viele Adhäsionen. Die Kapsel wird durchtrennt, dann wird versucht, den Tumor auszuschälen. Er sitzt sehr fest, ist mit dem Rippenbogen verwachsen und läfst sich nur mit grober Gewalt, unter starker Blutung — das Blut ist auffallend dunkel — und Zerreifsen der Tumorkapsel herausluxieren. Die Oberfläche des Tumors ist ziemlich glatt, die Kapsel derb. Auf der Unterseite des Tumors, zum gröfsten Teil von ihm umfafst, sitzt die Niere. Die Vorderseite der Niere ist nur zum Teil sichtbar; auch in ihr sind Tumormassen zu sehen. Der Stiel der Niere wird mit der breiten Zange gefafst und durchtrennt. Dadurch wird der Tumor frei. Die Nierengefäfse werden einzeln, der Stiel noch einmal in toto ligiert. Die Reste der Fettkapsel werden exstirpiert, die Blutung möglichst sorgfältig gestillt. Nach dem Kolon hin ist das Peritoneum eröffnet; es wird durch Katgutnähte geschlossen. Die Wundhöhle wird mit zwei Bauchkompressen tamponiert. Die Muskeln werden schichtenweise vernäht. Die Meschen werden aus dem hintern Wundwinkel geleitet.

Präparat: Mikroskopisch zeigen sowohl der Haupttumor, als die Teile in der Niere, regelmäfsigen Nebennierenbau.

21. Mai 06, abends. Der Patient hat sich ordentlich erholt. Der Puls

ist ziemlich kräftig, von gewöhnlicher Frequenz. Der Verband ist von Blut durchtränkt und wird oberflächlich erneuert.

22. Mai 06. Derselbe Zustand. Kein Erbrechen, kein Aufstofsen. Es werden etwa 200 cm³ dunkeln, blutigen Urins entleert. Der Leib ist weich. Der Puls steigt abends auf 140. Die Hände sind kühl. Patient schwitzt sehr stark, leidet an Durst. Thee, Kaffee werden gut vertragen. Kochsalzeinläufe werden gehalten. Koffeïn zweistündlich eine Spritze. Theeocin 0,3. Der Verband ist wieder durchblutet. Urin 600 cm³, weniger trüb.

23. Mai 06. Puls kräftiger. Frequenz geringer. Ziemlich häufiges Aufstofsen, einmal Erbrechen. Darauf Einschränkung der Flüssigkeitszufuhr. Die Peristaltik wird hörbar; durch das Darmrohr entweichen Winde. Urin sauer, Spuren von Eiweifs, viel Zylinder, Menge 800 cm³.

Verbandwechsel: die vordere Mesche wird entfernt. Sie ist ziemlich trocken. Flatus.

Nachts: Puls sehr frequent. Koffeïn. Kochsalzklysmen.

24. Mai 06. Temperaturanstieg. Puls kleiner, wieder frequent. Häufiges Erbrechen kleiner Mengen mit deutlichem „Kaffeesatz". Die Magenspülung entleert etwa 1 Liter Flüssigkeit mit viel schwarzem Blut. Zweistündlich Digitalisklysmen. Per os heifser Thee. — Urinmenge 1600 cm³. $\Delta = 0{,}72$. Der Leib ist schwappig; es sind keine Darmgeräusche zu hören.

Nachmittags: mehrere schwarze, bluthaltige, dünne Entleerungen.

Abends: wird nochmals der Magen gespült, da der Patient durch Aufstofsen und Brechreiz sehr gequält wird. Die Haut des Patienten ist kühl. Das Sensorium bleibt getrübt.

25. Mai 06. Urin $\Delta = 0{,}8$; ziemlich klar, gelb. Patient ist moribund, fast pulslos. Temperatur 39° C. Deutliches Trachealrasseln.

Vormittags 10 Uhr. Exitus.

Sektionsbericht des H. S., $43^3/_4$ Jahre.

Geb. 1862. 3. Sept.
Gest. 1906. 25. Mai, vormittags 10 Uhr.
Sektion 26. Mai, vormittags 10 Uhr.

Klinische Diagnose: Nebennierentumor, exstirpiert samt Niere am 21. Mai 1906. Mesenterialthrombose.

Länge:	176 cm
Gewicht:	81,38 K
Herz:	525 g
Milz:	205 g
Rechte Niere:	210 g
Leber:	2220 g
Gehirn:	—
Schädeldurchmesser:	—

Grofse, wohlgenährte, männliche Leiche, von blassem Kolorit der Haut. Totenstarre ausgeprägt. Thorax gut gewölbt. In der linken Lendengegend eine in der vordern Axillarlinie beginnende, 6 cm über der Spina iliaca superior entfernte, 20 cm lange, nach hinten verlaufende Wunde. Vordere Partie durch Drähte verschlossen; hinten hängt eine ziemlich umfangreiche Mesche heraus. Abdomen im Niveau des Thorax. Zwerchfellstand: rechts, oberer Rand der

5. Rippe, links, unterer Rand der 5. Rippe. Bei Eröffnung des Thorax sind die Lungen stark retrahiert; nirgends adhärent. Pleurahöhlen leer. Im Herzbeutel wenig seröse Flüssigkeit. Pericard und Epicard spiegelnd glatt.

Herz: an der Basis 11 cm. Basis zur Spitze $13^1/_2$ cm, Dicke $6^1/_2$ cm. — Epikard sehr fettreich. Rechter Vorhof: Foramen ovale geschlossen. Herzohr leer. Tricuspidalis für 4 Finger durchgängig. Rechter Ventrikel: etwas erweitert. Papillarmuskeln dünn. Muskulatur von Fett durchwachsen; 4 mm dick. Endokard zart. Umfang der Pulmonalis 8 cm. Klappe o. B. Linker Vorhof: Endokard zart. Mitralis für 3 Finger durchgängig. Linker Ventrikel: Muskulatur schlaff. Am Ansatz des vordern Papillarmuskels 10 mm dick. Auf dem Schnitt o. B. Umfang der Aorta über der Klappe 8 cm. Klappe an der Basis leicht verdickt. Aorta wenig elastisch. Intima über den Sinus Valsalvae leicht verdickt. Kranzarterien relativ eng. Intima zart.

Bei Herausnahme der Lunge zeigen sich im parietalen Blatt der rechten Pleura 5 linsen- bis erbsengrofse Knoten.

Rechte Lunge: ziemlich voluminös. Pleura beiderseits spiegelnd. An der Oberfläche zeigen sich zahlreiche Erhebungen. Im Unterlappen gegen das Diaphragma zu finden sich 3 gröfsere Knoten am Rande, grauweifslich, gefäfsreich. Rand dieser Knoten rötlich. In den Spalten zwischen Muskel und Unterlappen zahlreiche konfluierende Knoten. Am Oberlappen, gegen die Spitze, ein dreieckiger Knoten. Aufserdem lassen sich noch mehrere Knötchen durchfühlen. Lunge auf dem Schnitt sehr blutreich. Nur noch wenige Knötchen zu finden. Die meisten liegen subpleural. Bronchien gerötet.

Linke Lunge: zeigt kleine subpleurale Knoten in geringer Zahl. Keine Knötchen an der linken Pleura costalis. Lunge auf dem Schnitt sehr blutreich. Nur wenige subpleurale Knötchen. Bronchien gerötet.

Halsorgane: Oesophagus gelbgrünlich verfärbt; im untern Drittel ziemlich weit, Umfang 9 cm. Epiglottis grofs. Schleimhaut des Kehlkopfs blafs. Schildknorpel verknöchert. Schleimhaut der Trachea blafs. Schilddrüse: Lappen beidseits taubeneigrofs. Auf dem Schnitt körnig, graurötlich, o. B.

Bei Eröffnung des Abdomens liegt vor: das fettreiche Netz, welches an der vordern Bauchwand in der Ileocoecalgegend adhäriert. Colon ascendens und Colon transversum gebläht. Am Colon transversum scheinen blauschwarze Flecken durch. Colon descendens in der Gegend der Blase trocken, nirgends gebläht. Leber unter dem Rippenbogen nicht sichtbar. Processus vermiformis durch Fett und Netzverwachsung versteckt, wird frei präpariert: $6^1/_2$ cm lang. Aufgeschnitten zeigt sich die Wandung der distalen Partie ziemlich dick. Lumen eng. Schleimhaut blafs.

Magen: grofs. Schleimhaut graurötlich, gallig verfärbt. Schleimhaut mit einem glasigen Schleim bedeckt.

Duodenum: bräunlich rot. Ductus choledochus für Galle durchgängig.

Gallenblase: gurkenförmig, grofs, enthält ziemlich viel dunkelbraune Galle. Schleimhaut o. B. Keine Steine.

Leber: Mafse: 29, 20, 9 cm. Oberfläche glatt. Konsistenz nicht vermehrt. Farbe braungelblich. Zeichnung deutlich. Nirgends Metastasen.

Milz: Mafse: 15, 8, 3 cm. Oberfläche runzlig. Plattet sich auf der Unterlage ab. Auf dem Schnitt sind die Follikel nicht sichtbar. Trabekel etwas verdickt.

Pankreas: ziemlich lang, von Fett durchwachsen, graurot, o. B.

Rechte Niere: in reichlicher Fettkapsel. Länge 13 cm. Breite $6^1/_2$ cm. Dicke $4^1/_2$ cm. Fibröse Kapsel leicht abziehbar. Oberfläche zeigt zahlreiche Venensteine. Am untern Pol embryonale Furche. Rinde 4 mm, graurötlich, gegen die Pyramiden gut abgesetzt, nicht vorquellend. Nierenbecken und Ureter o. B.

Rechte Nebenniere: glatt; Rinde schmal; Mark erweicht. Nirgends etwas Tumorverdächtiges.

Hoden: o. B.

Harnblase: ziemlich grofs. Schleimhaut blafs.

Prostata: mäfsig derb, nicht vergröfsert.

Rektum: o. B.

An Stelle der linken Niere, innerhalb der noch vorhandenen Fettkapsel, mäfsige Cruorgerinnsel. Kein Tumorgewebe fühlbar oder sichtbar. Höhle zum Teil von der Mesche ausgefüllt.

Dünndarm: o. B.

Dickdarm: weit. Schleimhaut o. B.

Humerus und Wirbelsäule wurden frei von Metastasen befunden. Die Gehirnsektion wurde nicht gestattet.

Anatomische Diagnose.

Status post exstirpationem tumoris glandulae suprarenalis sinistrae.
Metastases pulmonum, sub pleuram.
Cor adiposum. Dilatatio ventriculi dextri.
Gastritis chronica.
Hepar adiposum.
Obesitas universalis.
Periappendicitis chronica.

Makroskopischer Befund.

Der Tumor ist etwas gröfser als ein Kinderkopf; er hat eine hartelastische Konsistenz und eine unregelmäfsige Form, ist etwas länger als breit. Seine 15 cm messende Längsachse steht ungefähr parallel zu derjenigen der Niere. Querachse 12,5 cm. Längsumfang etwa 42 cm. Querumfang mit Einschlufs der Niere 40 cm. Die Geschwulst ist mit der Niere verwachsen und sitzt ihr breit auf, so dafs nur noch die vordere Seite der Niere sichtbar ist. Die Niere selbst scheint, soweit sich am Präparat beurteilen läfst, bis auf einen etwas walnufsgrofsen Rest erhalten zu sein. Dieser Rest wird durch einen deutlich abgegrenzten Tumorknollen am unteren Nierenpol substituiert. Die Geschwulst ist von einer derben faserigen bindegewebigen Hülle eingeschlossen, welche ohne sichtbare Grenze in die Bindegewebskapsel der Niere übergeht. Die Oberfläche ist im ganzen ziemlich glatt, doch treten an mehreren Stellen unbestimmte Konturen verschieden grofser knolliger Partien hervor. Reichliches Fettgewebe haftet der Geschwulstkapsel an.

Auf dem Längsdurchschnitt sieht man derbe faserige Bindegewebszüge von der Oberfläche her in das Innere des Tumors eindringen, welche knollige Partien abgrenzen, deren jeweilige Gröfse von der einer Bohne bis zu der einer

Walnufs variiert. Diese Tumorknollen sind zum Teil homogen, auf dem Schnitt etwas vorquellend, von hellerer Farbe als ihre Umgebung, zum Teil sind sie in ihrem Innern zerfallen und mit weichen bröckeligen Detritusmassen erfüllt. Nach Entfernung dieser Zerfallsmassen sieht man unregelmäfsige, fetzige, zerklüftete Wandungen. Die Niere, welche auf ihrer hintern Seitenfläche vollständig mit dem Tumor verwachsen ist, hat vorne eine Länge von 11 cm. Ihre Oberfläche ist stellenweise leicht granuliert. Kapsel dünn, leicht abziehbar. Auf dem Durchschnitt zeigt die Niere, bezw. der Nierenrest, deutliche Zeichnung. Das Gewicht des Tumors samt Niere beträgt 1490 g.

Mikroskopischer Befund.

Der Primärtumor zeigt den charakteristischen Bau des Hypernephroms. Zahlreiche gröfsere und kleinere Bindegewebssepten mit Spindelkernen, mit Blutgefäfskapillaren und auch Infiltraten von Rundzellen durchziehen den Tumor. Es entsteht so eine deutliche alveoläre Zeichnung. Die feinsten Bindegewebsscheidewände zwischen den Tumoralveolen zeigen nur Spindelzellen und Blutkapillaren. Die einzelne Alveole enthält ca. 20 grofse, verschieden gestaltete Zellen mit hellem Protoplasma und reichlichen Fetteinschlüssen. Die letzteren sind manchmal so stark, dafs der sonst im Zentrum der Zelle gelegene, grofse, meist rundliche bis ovale Kern, auf die Seite verschoben wird. Keine Riesenzellen.

Das Nierengewebe zeigt ganz ähnliche Verhältnisse, wie im vorigen Falle, d. h. die Zeichen einer interstitiellen Entzündung.

Fall III.

Sektionsbericht der E. W., $65^1/_2$ Jahre.

Geb. 1839. 12. April.

Gest. 1904. 21. Okt.

Sektion. 22. Okt.

Mittelgrofse, weibliche, stark abgemagerte Leiche. Abdomen stark vorgewölbt. Am äufsern rechten Beckenrand eine bläulichweifse, glatte, 11 cm lange Narbe. Leiche von etwas gelblichem Hautkolorit.

Zwerchfellstand: beidseits 5. Rippe.

Lungen: kaum retrahiert. Herzbeutel 3 Finger breit vorliegend. Auf demselben, nahe der Umschlagsstelle auf die Gefäfse, eine schmierige, anthrakotische Lymphdrüse.

Herz von entsprechender Gröfse, beidseits sehr schlaff. Epikard im ganzen glatt. An der Vorderseite des rechten Ventrikels 2 weifse Sehnenflecken. Rechter Ventrikel: nicht erweitert. Endokard der Pulmonalklappen zart. Pulmonalis braunrot verfärbt. Muskulatur hell braunrot. Kapillaren mit deutlicher Fettzeichnung. Endokard des Vorhofs ebenfalls braunrot verfärbt. Tricuspidalis für 3 Finger gut durchgängig. Klappengewebe etwas verdickt. Linker Ventrikel: fühlt sich etwas knisternd an. Endokard der Aortenklappen leicht verdickt; am Schliefsungsrand der Aortenklappen graurote, warzige Excreszenzen. Muskulatur sehr weich, gelblich braunrot, mit deutlicher Fettzeichnung. Vorhof: o. B. Foramen ovale geschlossen. Mitralis für 2 Finger bequem durchgängig. Klappengewebe etwas verdickt. Muskulatur auf dem Durchschnitt braun-

rot, mit massenhaften gelben Flecken. Kranzarterien mit mäfsigen gelbweifsen Verdickungen der Intima.

Linke Lunge: in ihrer ganzen Ausdehnung ziemlich fest adhärent, fühlt sich schwappend an. An der Spitze eine kleine Narbe. Hauptbronchus durch verkalkte Lymphdrüsen ziemlich stark eingeengt. Oberlappen graurot, ziemlich fest, reich an hellbräunlicher, schaumiger Flüssigkeit. Bronchialschleimhaut blafs, glatt; Bronchialdrüsen stark verkalkt und die Bronchien einengend.

Rechte Lunge: frei von Verwachsungen, ziemlich voluminös, im ganzen wie links. Im Oberlappen, nahe der Basis, ein überlinsengrofser, grauer, im Zentrum etwas dunklerer, stark prominenter Herd. Lunge und Bronchien im übrigen wie links. Bronchialdrüsen in grofser Ausdehnung verkalkt und verknöchert.

Tonsillen: ziemlich grofs und fest, mit schmutzigen Pfröpfen. Schleimhaut des Oesophagus bläulichrosa mit erweiterten Venen, sonst glatt. Aryepiglottische Falten etwas ödematös. Kehlkopf: Schleimhaut glatt. Trachea: eine Spur gerötet. Aorta ascendens: mit ziemlich starken Intimaverdickungen, bräunlichrot. Drüsen der Bifurkation schiefrig anthrakotisch. Schilddrüse: etwas über hühnereigrofs; rechts mit einem Kolloidknoten und einem derberen graugelben Knoten.

Brustwirbelsäule: ziemlich stark nach rechts verbogen. Sternum: o. B.

Netz und Dünndarmschlingen sind an der vordern Bauchwand fest adhärent. Ebenso geht vom Magen aus ein Bindegewebszug, welcher ein Stück desselben mit sich zieht, an die vordere Bauchwand. Peritoneum parietale und viscerale glatt und spiegelnd. Kein abnormer Inhalt in der Bauchhöhle. Beim Versuch, Netz und Darmschlingen von der vordern Bauchwand abzupräparieren, mufs man graurote, helle, weiche Tumormassen durchschneiden, welche bis unter die Haut in die Gegend der obenerwähnten Narbe reichen.

Milz: von entsprechender Gröfse. Kapsel glatt, Pulpa hell braunrot. Follikel deutlich sichtbar. Pulpa abstreifbar. Bohnengrofse Nebenmilz.

Linke Nebenniere: o. B.

Linke Niere: Ziemlich grofs, sehr blafs. Kapsel mäfsig gut abziehbar. Oberfläche feinhöckerig, auf dem Schnitt blafs, gelblich braunrot. Rinde schmal; Zeichnung mäfsig deutlich.

Magen: wenig gelblicher Schleim, der Schleimhaut fest anhaftend. Letztere glatt, etwas verdickt.

Duodenum: schmutziger kotiger Inhalt. Nahe dem Pylorus eine knollige, weiche Prominenz; etwas unterhalb davon, ein grofses unterminiertes Ulkus mit aufgeworfenem Rand und fetzigem Grund. Das Duodenum hängt mit der Gallenblase durch Tumormassen ziemlich fest zusammen.

Gallenblase: enthält dunkle Galle und einen kirschgrofsen, schwarzen, maulbeerartigen Stein.

Leber: von entsprechender Gröfse. Auf dem Durchschnitt blafsbraun, mit massenhaften, kleinen, gelblichen Knötchen. Im rechten Lappen nahe der Oberfläche ein kirschgrofser, gelbweifser, weicher Tumorknoten mit geröteter Umgebung.

Processus vermiformis: 8 cm lang; durchgängig.

Aorta abdominalis: mit ziemlich starken Intimaverdickungen.

Ovarien: sehr derb; gelbweifs. Tuben zart.

Harnblase: enthält klaren Urin. Schleimhaut blafs.

Uterus: sehr klein, schlaff von virgineller Form.

Dünndarm: Schleimhaut glatt, blafs.

Leber, Magen, Duodenum und Colon ascendens werden zusammen herausgenommen. Das Colon ascendens ist mit der Leber durch graurötliche Tumormassen von über Faustgröfse verwachsen. Es zeigt sich, dafs die Tumormassen von aufsen her an das Duodenum herandringen. Eine Perforation des Darmes findet sich im Colon ascendens, dessen Schleimhaut in gröfserer Ausdehnung ebenfalls infiltriert und ulzeriert ist. Der Haupttumor, auf dessen Oberfläche noch einzelne Konturen von Lymphdrüsen zu sehen sind, ist auf dem Durchschnitt zum Teil graurot, zum Teil graugelb von wabigem Bau.

Schädeldach: schwer, dickwandig. Nahe der Mittellinie auf dem linken Frontale ein flaches Osteom. Gefäfse der Basis zart. Weiche Häute im ganzen etwas bläulichweifs, verdickt, stark ödematös.

Gehirn: sehr blafs, von mittlerer Konsistenz.

Kleinhirn, Grofshirnhämisphären, Zentralganglien, Pons und Medulla oblongata o. B.

Anatomische Diagnose.

Metastasen eines malignen Nierentumors (malignes Hypernephrom der Niere) in die regionären Lymphdrüsen, Leber und Lungen.

Starke fettige Degeneration des Herzmuskels.

Endocarditis verrucosa valvulae aortae.

Fehlen der rechten Niere.

Cholelithiasis.

Tuberculosis obsoleta lymphoglandularum bronchorum et tracheae.

Die Geschwulst war durch die Nephrektomie entfernt worden und wurde in Formol aufbewahrt.

Der Tumor samt Niere ist über straufseneigrofs, wiegt 677 g, hat eine Länge von 17 cm und einen Breitenumfang von 30 cm. Er hat eine unregelmäfsig knollige Oberfläche und ist eingeschlossen in eine bindegewebige Hülle, welche die ganze Oberfläche überzieht. Die deutlich hervortretenden Tumorknollen, deren Gröfse zwischen derjenigen einer Haselnufs und einer Kinderfaust variiert, werden sämtlich auf der Oberfläche von der Bindegewebshülle bekleidet. Am untern Pol ist noch ein wenige Zentimeter langes Rudiment der Niere vorhanden, das umgekehrt kappenförmig dem Tumor anliegt. Nach dem Durchschneiden finden sich auf beiden Schnitthälften, nahe dem nur zum Teil noch gut erhaltenen Nierenbecken, ca. hühnereigrofse, glasige, kompakte Massen von blafsrötlichbläulicher Farbe, welche in die periphere Umgebung des ebenfalls kompakten Tumorgewebes strahlige Züge senden und einzelne rundliche Partien desselben innig umfassen. Im Innern dieser glasig derben Masse findet sich ein mandelgrofser Hohlraum, dessen Wandung von gelblich gefärbten, wie Fett aussehenden, unregelmäfsig höckerigen Gewebspartien belegt ist. An der Peripherie dieser strahligen glasigen Masse finden sich aufserdem zerstreut liegende, kleinere und gröfsere, bis haselnufsgrofse, bräunlich schwarze, verwaschene, durchblutete Stellen, welche mit den dazwischenliegenden buttergelben Geschwulstmassen ein buntes Bild liefern. Auf dem Schnitt zeigt der Tumor an einigen

Stellen strukturlose Beschaffenheit, während er an andern einen etwa mehr faserigen Bau aufweist. Das Nierenbecken ist in einer Ausdehnung von 8 cm gut erhalten und hat eine glatte Schleimhaut. Der Ureterenabgang ist durch eine Fältelung der Schleimhaut deutlich zu erkennen und für die Sonde durchgängig. Der Ureter selbst ist am Präparat in einer Länge von 2 cm erhalten.

Mikroskopischer Befund.

Die Tumorkapsel ist breit und hat reichlich eingestreute Spindel- und Rundzellen; weniger Gefäfse. In den Bindegewebsspalten finden sich Anhäufungen grofser aneinander hängender Zellen mit blafsem Protoplasma und grofsen, unregelmäfsig gestalteten Kernen. Im Tumorgewebe sieht man einzelne breitere zum Teil hyaline Bindegewebssepten. Von diesen und der Kapsel ziehen feine Bindegewebsfasern zwischen die Tumorzellen, bedingen aber nur selten eine Andeutung der alveolären Zeichnung, da sonst infolge mehr diffuser Wucherung der Geschwulstzellen die gefäfsreichen Bindegewebssepten durchbrochen sind. So wird der charakteristische Bau wie in Fall I gestört und der Tumor wird eher sarkomähnlich. Nur stellenweise sieht man einige wenige, von Bindegewebe umschlossene Zellzylinder. Die Tumorzellen sind meist recht grofs, eckig, polymorph. Das Protoplasma derselben ist blafs; die Fetteinschlüsse verschieden stark. Die Kerne sind grofs, rundlich bis oval, hie und da blasig. Die Nukleolen sind gut gefärbt.

Fall IV.

Auszug aus dem Sektionsbericht des F. W., 89 Jahre.

Geb. 1813. 3. April.

Gest. 1902. 2. März, vormittags 8 Uhr 55.

Sektion. 3. März, nachmittags 2 Uhr 15.

Klinische Diagnose: Prostatahypertrophie. Retentio urinae (Blasenpunktion). Hypostatische Pneumonie.

Rechte Niere: Kapsel leicht abziehbar. Auf der Vorderseite eine ungefähr haselnufsgrofse, blasse Prominenz mit halbkugeliger Oberfläche, fluktuierend; daneben 2 halbkugelige weifse Prominenzen. An manchen Stellen Oberfläche flachhöckerig, sonst glatt.

Linke Niere: sehr beweglich. Am obern Pol ein fast faustgrofser Tumor: Durchmesser 10 cm. Länge 8 cm, von vorne nach hinten 6 cm. Der Tumor wölbt sich nach innen aus dem Nierenbecken vor, während er nach aufsen in die Kontur der Niere übergeht. Der Tumor ist derb. Länge der Niere mit dem Tumor am äufsern Rand = 16 cm. Oberhalb der Niere eine längliche ovale Geschwulst, die auf dem Schnitt sehr bunt ist und fleckenweise verwaschene gelbrote und rote Stellen besitzt. Die helleren Stellen quellen etwas vor. Am untern Pol, nach innen, findet sich eine walnufsgrofse durchblutete Stelle, die etwas vorquillt und sich mit rundlichen Konturen abhebt. Auch sonst zeigen sich auf dem Schnitt rundliche und eckige Bezirke von dunkler Farbe, die durch grofse, schmale Züge abgegrenzt sind. Der Tumor zeigt nach aufsen kein Nierengewebe; nach unten ist er scharf abgegrenzt. Am untern Pol ziehen Venen entlang; diese sind erweitert, zeigen jedoch keinen Durchbruch der Geschwulst. Dies betrifft die unteren Partien. Kapsel überall leicht abziehbar, zeigt starke Injektion der Venen. Tumor und Niere gehen an

der Oberfläche ohne scharfe Grenze ineinander über. Die Tumoroberfläche ist glatt, fleckig weifs, mit verästelten geschlängelten Venen überzogen. An der Niere sieht man auf dem Schnitt keine scharfe Grenze zwischen Rinde und Pyramiden. Zeichnung der Pyramiden ziemlich deutlich.

Anatomische Diagnose.

Hypertrophia prostatae. Viae spuriae e catheterismo. Vesica urinaria trabecularis. Cystitis ammoniacalis.

Hypernephroma renis sinistri.

Oedema et hypostasis pulmonum.

Mikroskopischer Befund des Tumors.

Das gegen die Tumorkapsel gelegene Nierengewebe zeigt, aufser einer prallen Füllung der Blutgefäfskapillaren, Anhäufungen von Rundzellen sowie eine Vermehrung des interstitiellen Bindegewebes und eine Verdickung der Bowmanschen Kapsel; es werden hierdurch die Nierenkanälchen eingeengt. In unmittelbarer Nähe der Kapsel sind die Nierenkanälchen platter und die Lumina von hyalinen Zylindern ausgefüllt. Daneben bemerkt man auch hyaline Glomeruli.

Kapsel, aus derben Fasern bestehend, enthält weniger spindlige Kerne und Blutkapillaren. Auch hier sieht man in den Bindegewebsspalten grofse, polymorphe Tumorzellen. Von dieser Kapsel ziehen mit Spindelkernen versehene Septen, die reichlich Blutkapillaren enthalten, in den Tumor; sie grenzen gröfsere und kleinere Alveolen, sowie Zellzylinder ab und bedingen so eine prächtige Zeichnung. Die Tumorzellen sind grofs, polymorph, rundlich, länglich, eckig. Ihre Begrenzung ist eine deutliche. Das Protoplasma ist blafs, fein granuliert und hat Fetteinschlüsse. Der Kern ist gut gefärbt, nicht regelmäfsig rund. Manchenorts stöfst man auf Zellen mit einem einzigen, sehr grofsen, dunkelgefärbten Kern, dann wieder auf Bläschenkerne, wo eine dunkelgefärbte Peripherie vorhanden ist, während das Zentrum hell bleibt. Die Kapillaren sind prall gefüllt; an zahlreichen Stellen bemerkt man Blutungen in das Tumorgewebe. Der alveoläre Bau des Tumors ist nicht überall erhalten; es finden sich Stellen, wo die Wucherung der Zellen eine stärkere ist und die Septen durchbrochen werden.

Zusammenfassung.

Wenn wir die Ergebnisse unserer Untersuchungen kurz zusammenfassen, so können wir folgende Schlufsfolgerungen daraus ziehen:

1. In unseren sämtlichen vier Fällen handelt es sich um Geschwülste, welche in ihrer textilen Struktur die Verwandtschaft mit Nebennierengewebe erkennen lassen; auch grobanatomisch weisen sie Verhältnisse auf, welche in demselben Sinne sprechen.

2. Wir fassen diese Tumoren also auf als Hypernephrome, d. h. als Geschwülste, welche mit embryonal versprengten Keimen der Nebenniere in histogenetischem Zusammenhange stehen.

3. Wir haben keine Andeutungen feststellen können, welche darauf hinweisen, dafs die Tumoren unserer Fälle aus dem Nierenparenchym hervorgegangen wären.

4. Somit bekennen wir uns auf Grund der mikroskopischen Untersuchungen als Anhänger der von Grawitz aufgestellten Theorie.

5. Wir leugnen die ausschliefsliche Bösartigkeit der in Frage stehenden Tumoren und führen als Beweis unseren vierten Fall an.

Endlich geben wir der Hoffnung Ausdruck, es möge durch den positiven Nachweis des Adrenalins in den Hypernephromen endgültig die Frage nach ihrer Herkunft geregelt werden.

Es erübrigt mir noch, auch an dieser Stelle, meinem hochverehrten Lehrer der Pathologie, Herrn Prof. Dr. Eduard Kaufmann, für die Überlassung der mitgeteilten Fälle, sowie für seine freundliche Unterstützung bei der Verfassung dieser Arbeit meinen aufrichtigen Dank auszusprechen.

Desgleichen danke ich aufs beste Herrn Prof. Dr. Enderlen für die Zustellung des Tumors und der Protokolle des zweiten Falles.

Literatur.

Albrecht, P. Beiträge zur Klinik und pathologischen Anatomie der malignen Hypernephrome. Arch. f. Klin. Chir. Bd. 77.

Alexander, Zieglers Beiträge Bd. 11.

Beneke, Zur Lehre von der Versprengung von Nebennierenkeimen in der Niere usw. Zieglers Beiträge Bd. 9. 1891.

Berdach, Ein Fall von primärem Sarkom der Nebenniere nebst einigen diagnostischen Bemerkungen. Wiener Wochenschrift Nr. 10 und 11. 1899.

Birch-Hirschfeld, Beiträge zur pathologischen Anatomie der Nierengeschwülste. Zieglers Beiträge Bd. 24.

Ders., Lehrbuch der phathologischen Anatomie III. Aufl.

Borst, Die Lehre von den Geschwülsten, 1902.

Burkhardt, Die klinische und pathologisch-anatomische Stellung der malignen Nebennierenadenome der Niere. Deutsche Zeitschrift f. Chir. Bd. 55. 1900.

Busse, Über Mifsbildungen der Niere. Verhandl. d. Deusch. Patholog. Gesellschaft. VII. Tagung. 1904. Heft 1.

Carrington, Transact. of path. Soc. of London. Vol. 36. 1885.

Chiari, Zur Kenntnis der akzessorischen Nebennieren der Menschen. Zeitschr. f. Heilkunde. Bd. 5. 1884.

Ders., Anz. d. Ges. d. Ärzte in Wien. 1880.

Croftan, Virchows Arch. Bd. 169. 1902.

Dagonet, Beiträge zur phatholog. Anatomie der Nebennieren des Menschen. Patholog. Institut zu Prag. Arch. f. Heilkunde. 1885.

de Paoli, Beiträge zur Kenntnis der primären Angiosarkome der Niere. Zieglers Beiträge. Bd. 8.

Donati, Ipernephroma maligno del fegato. Arch. per le scienze med. 1905. XXIX.

Driessen, Untersuchungen über glykogenreiche Endotheliome. Zieglers Beiträge. Bd. 12.

Friedland, Prager Medizinische Wochenschrift. 1895.

Gatti, Über die von abgesprengten Nebennierenkeimen ausgehenden Nierengeschwülste. Virchows Arch. Bd. 144.

Grawitz, Die sogenannten Lipome der Niere. Virchows. Arch. Bd. 93.

Ders., Die Entstehung von Nierentumoren aus Nebennierengewebe. Langenbecks Arch. Bd. 30.

Grohé, Über Nierentumoren. Arch. f. klin. Chir. Bd. 63.

Heitler, Nebennierenkarzinom. Wiener med. Presse. Nr. 36. XIV. Jahrg.

Henke, Mikroskopische Geschwulstdiagnostik. 1906.

Hildebrand, Über den Bau gewisser Nierentumoren usw. Arch. f. klin. Chir. Bd. 47. 1894.

Hirsch, Die Geschwülste der Nebennieren und Nebennierengeschwülste der Niere; I.-D. Würzburg. 1902.

Kaufmann, Lehrbuch der speziellen pathologischen Anatomie. 3. Aufl. 1904.

Ders., Malignes Hypernephrom der r. Nebenniere mit Metastasen im Uterus. Schles. Ges. f. vaterl. Kultur, Breslau, Sitz. v. 15. Jan. 1897.

Klebs, Handbuch der pathologischen Anatomie. 1876. I. 2. Abt.

Kozubowski, Beitrag zur Lehre von den Hypernephromen der Niere nebst einem Fall von Obliteration der Vena cava inferior und compensatorischer Hypertrophie der andern Niere. I.-D. Zürich. 1904.

Krönlein, Über Nierengeschwülste. Korrespondenzblatt für Schweizer Ärzte. 35. Jahrg. 1905. Nr. 13.

Küster, Die Chirurgie der Nieren, der Harnleiter und der Nebennieren. Deutsche Chirurgie. 1896—1902.

Kuzmik. Hypernephroma renis. v. Brunssche Beiträge zur klin. Chir. Bd. 45. Heft 1.

Leva, Virchows Arch. Bd. 125. 1891.

Lubarsch, Beiträge zur Histologie der von Nebennierenkeimen ausgehenden Nierengeschwülste. Virchows Arch. Bd. 135.

Ders., Über die Abstammung gewisser Nierengeschwülste von embryonal versprengten Nebennierenkeimen. Virchows Arch. Bd. 137.

Ders., Pathologie der Geschwülste.

Manasse, Über die hypertrophischen Tumoren der Nebennieren. Virchows Arch. Bd. 133.

Ders., Zur Histologie und Histogenese der primären Nierengeschwülste. Virchows Arch. Bd. 142. 143. 145.

Marchand, Beiträge zur Kenntnis der normalen und pathologischen Anatomie der Glandula carotica und der Nebenniere. Virchows Festschrift. 1891.

Oberndorfer, Zentralblatt f. a. P. Bd. 11.

Owen Richards, Growths of the Kidney and Adrenals. Guys Hospital Reports Vol. 59.

Perthes, Über Nierenexstirpation. Deutsch. Zeitschr. f. Chir. Bd. 42. 1896.

Rayer, L'expérience. 1837.

Rosenstein, Nebennierensarkom. Virchows Arch. Bd. 84.

Sabourin, Contribution à l'étude de la cirrhose rénale. Arch. de Physiologie. Paris. 1882.

Saviotti, Fibrom der Nebenniere. Virchows Arch. Bd. 39.

Solms, Über einen Fall von Grawitzschem Tumor der rechten Niere mit multiplen Metastasen. I.-D. München. 1904.

Sturm, Über Adenome der Niere. Arch. f. Heilkunde. 1875.

Sudeck, Über die Struktur der Nierenadenome. Ihre Stellung zu den Strumae suprarenales aberratae (Grawitz). Virchows Arch. Bd. 133.

Targett, Transact. of Obstet. Soc. London. Vol. 39.

Ulrich, Zieglers Beiträge. Bd. 18.

Virchow, Geschwülste Bd. I.

Weichselbaum u. Greenish, Das Adenom der Niere. Wiener med. Jahrbücher. Wien. 1883.

Erklärung der Abbildungen auf Tafel I—IV.

(Sämtliche Abbildungen nach Originalen des Verf.).

Fig. 1 (zu Fall I) veranschaulicht den der Länge nach aufgesägten Oberarmknochen. Im Humeruskopf sitzt eine etwa nufskerngrofse, scharf abgegrenzte Hypernephrommetastase, deren Kontur einerseits mit der Epiphysenlinie zusammenfällt. Distal von diesem Knoten, das Knochenmark verdrängend, finden sich weniger deutlich abgesetzte Massen von Metastasen, welche zu einer Spontanfraktur unterhalb des Kopfes geführt hatten; diese Fraktur wurde bei der Sektion als spontan geheilt angetroffen. Die Compacta des Schaftes war ungemein hart und spröde.

Fig. 2 (zu Fall I) zeigt die Verhältnisse an dem der Länge nach aufgesägten Femur. Im Kopf sitzen kleinere Herde von Metastasen. Die peripherwärts liegende innere Partie des Knochens ist von einer grofsen Geschwulstmasse ausgefüllt, welche eine Spontanfraktur im Schenkelhals veranlafst hatte. Hierauf war eine Einkeilung des Schaftes zwischen die gleichzeitig auseinandergesprengten Trochanteren erfolgt. Compacta eborisiert, hart, spröde.

Fig. 3 (zu Fall I) gibt das Bild des mazerierten Beckens von vorne.

Fig. 4 (zu Fall I) Becken von links hinten.

Fig. 5 (zu Fall I) Becken, rechte Seitenansicht, etwas von hinten.

Die ausführliche Beschreibung des Beckens findet sich auf S. 34 ff.

Fig. 6 (zu Fall III) Die Geschwulst, der Länge nach aufgeschnitten und aufgeklappt. Makroskopische Beschreibung auf S. 44 ff.

Fig. 7 (zu Fall IV) Die Geschwulst, der Länge nach aufgeschnitten und aufgeklappt. Makroskopische Beschreibung auf S. 45 ff.

Fig. 8 (zu Fall IV) Mikroskopisches Bild der Geschwulst. Beschreibung auf S 46.

Fig. 2. Fig. 1.

Grosheintz, Basel.

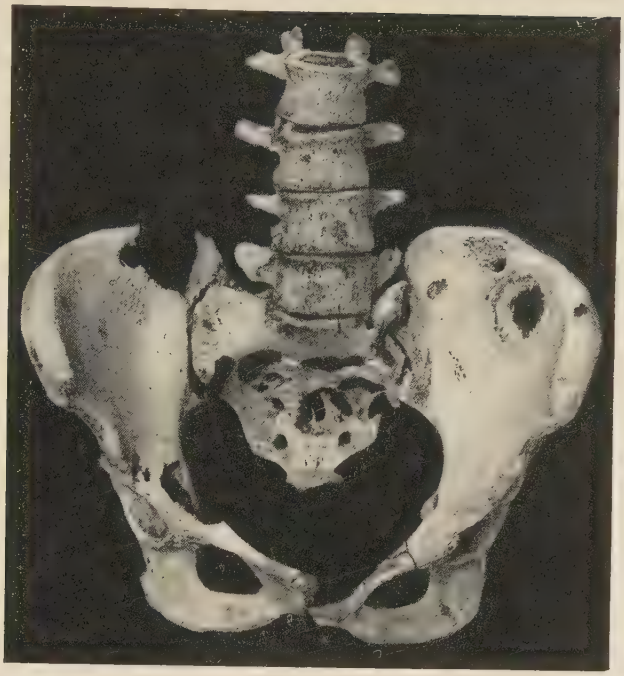

Fig. 3.

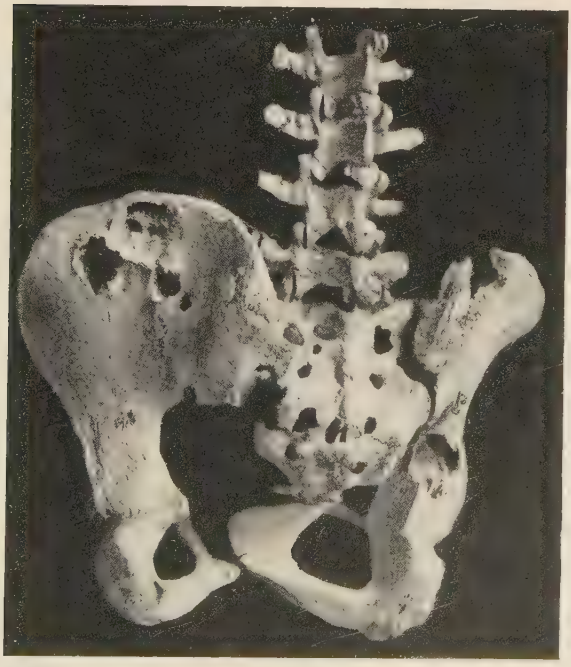

Fig. 4.

Fig. 5.



Fig. 6.

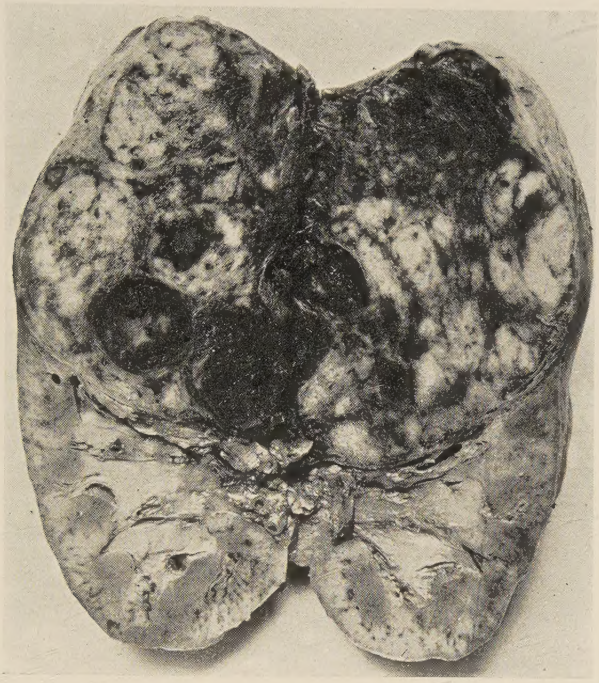

Fig. 7.

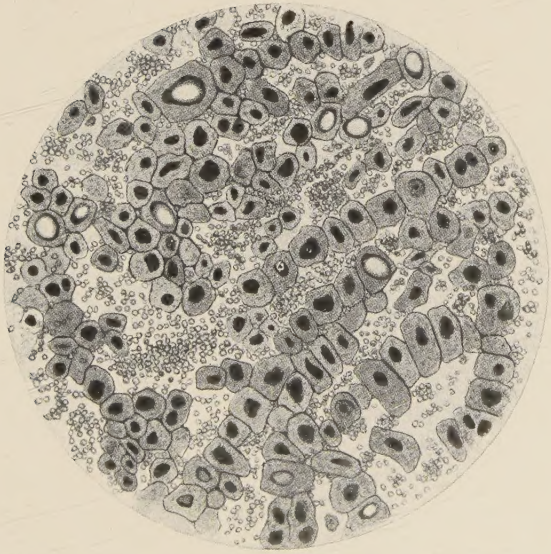

Fig. 8.

Grosheintz, Basel.

Druck von C. Grumbach in Leipzig.